Le vieillissement cérébral

CHAPITRE 1

Le vieillissement cérébral normal

Les modifications structurales

Avec l'âge s'opèrent des modifications physiques, physiologiques et psychologiques, en l'absence de toute pathologie, en raison du vieillissement cellulaire. Ce vieillissement, qualifié de « normal », se caractérise par des changements de l'apparence physique (*e.g.* des modifications de l'aspect de la peau), un ralentissement de la motricité, une baisse de l'acuité dans différentes modalités sensorielles (*e.g.* vision, audition, goût). Une diminution des fonctions respiratoires, digestives et rénales est également constatée, ainsi que des perturbations des systèmes endocrinien, métabolique, reproducteur et immunitaire, et des modifications des rythmes biologiques et du sommeil. Les systèmes nerveux périphérique et central subissent également des modifications avec l'âge, tant structurales que fonctionnelles, même en l'absence de pathologie neurodégénérative. Lorsque ces modifications affectent le cerveau, les conséquences sur le fonctionnement cognitif se traduisent le plus souvent par des altérations de certaines fonctions, telles que l'attention ou la mémoire. Ces altérations peuvent s'observer dès l'âge de 30 ans (Salthouse, 2009).

Des données obtenues grâce à la neuro-imagerie mettent en évidence une réduction globale du volume cérébral avec l'âge. Cette réduction présente toutefois d'importantes variations d'une région cérébrale à l'autre. Des mesures *post mortem* ou *in vivo* montrent que le cortex préfrontal est la structure la plus affectée par le vieillissement. Pour exemple, l'analyse de mesures morphométriques post mortem de différentes régions cérébrales réalisées chez des individus âgés de 20 à 100 ans a montré que le volume du cortex frontal est réduit de 10 % chez les sujets de plus de 80 ans, par rapport aux personnes âgées de 20 ans à 40 ans. Chez ces mêmes personnes, les régions temporales, pariétales et occipitales ne présentent qu'une atrophie de l'ordre de 1 % (Haug, Eggers, 1991). Ces résultats ont été confirmés par des études en imagerie par résonance magnétique (IRM) structurale. Par exemple, Raz et al. (1997) ont estimé les variations volumétriques de plusieurs régions cérébrales en fonction de l'âge. Pour cela, ils ont utilisé la méthode des régions d'intérêts, qui consiste à définir et délimiter au préalable les structures cérébrales qui seront soumises aux analyses du signal par IRM. Les auteurs ont ainsi quantifié le volume de 17 régions chez 148 sujets sains âgés de 18 à 77 ans. Les aires cérébrales étudiées incluaient notamment plusieurs régions frontales, dont le cortex préfrontal dorsolatéral, le cortex orbitofrontal et le gyrus cingulaire antérieur. Les volumes des cortex moteur et somatosensoriel, situés de part et d'autre de la scissure centrale, ont également été mesurés. Dans les structures temporales, les auteurs se sont focalisés sur les volumes des hippocampes, des gyri parahippocampiques et fusiformes, ainsi que des cortex temporaux inférieurs. Enfin, les volumes des lobules pariétaux inférieurs et du cortex visuel ont été mesurés. Raz et al. (1997) ont observé que les cortex préfrontaux dorsolatéraux et orbitofrontaux présentent l'atrophie la plus marquée avec l'âge. La diminution du volume de l'ensemble de ces structures est estimée à 4,9 % par décennie. La perte de matière grise, qui résulte d'une diminution du nombre de connexions synaptiques entre les neurones et à des morts neuronales, touche également d'autres structures telles que les cortex pariétaux supérieurs, qui subissent une atrophie de 4,3 % par décennie, les cortex temporaux inférieurs et les gyri fusiformes. En comparaison avec ces dernières estimations, les volumes hippocampiques ne semblent être affectés par l'âge que dans une moindre mesure, avec une diminution de 2 % par décennie (Fig. 1.1). En 2004, Raz et al. ont apporté de nouvelles données à leur étude de l'évolution du volume cérébral au cours du vieillissement. Ils focalisent leurs analyses, chez 200 sujets sains âgés de 18 à 80 ans, sur 11 régions corticales d'intérêt et sur la matière blanche

Le vieillissement neurodégénératif
© 2018, Elsevier Masson SAS. Tous droits réservés

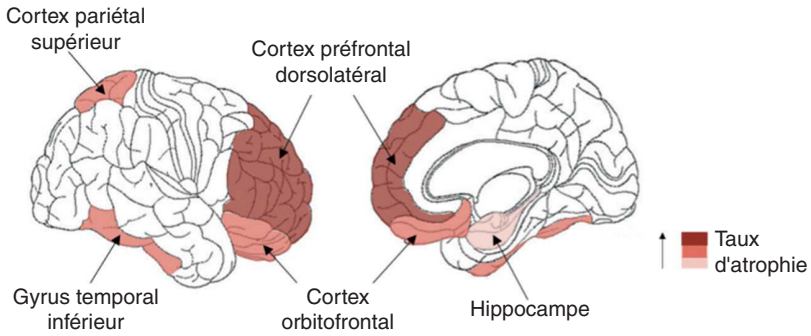

Figure 1.1 Topographie de l'atrophie corticale dans le vieillissement normal sur les faces externe (à gauche) et interne (à droite) du cortex cérébral.
L'échelle de couleur représente la sévérité de l'atrophie (couleurs foncées : atrophie marquée).

frontale et pariétale. Les résultats confirment que les régions frontales sont les structures les plus sensibles au vieillissement, leur taux d'atrophie corticale étant le plus important parmi toutes les régions cérébrales étudiées. Parmi ces régions, le cortex préfrontal dorsolatéral semble être la structure la plus affectée au cours du vieillissement. Les analyses réalisées permettent d'estimer la diminution volumétrique de cette structure à 5,36 % par décennie. Les auteurs observent également une atrophie significative des cortex orbitofrontaux, somatosensoriels et moteurs, de la matière blanche (i.e. principalement constituée des axones neuronaux) frontale, des gyri parahippocampiques et fusiformes, ainsi que des cortex temporaux inférieurs. En revanche, les analyses ont permis d'identifier des régions cérébrales qui semblent peu vulnérables aux effets de l'âge, telles que les lobules pariétaux inférieurs, le cortex visuel et le gyrus cingulaire antérieur. Il est à noter également qu'à la différence de leur précédente étude (Raz et al., 1997), les auteurs observent dans leur étude de 2004 une atteinte significative du volume hippocampique chez les personnes âgées. Cependant, contrairement aux lobes frontaux qui s'atrophient tout au long de la vie, le volume de l'hippocampe ne semble se réduire qu'à partir d'un âge avancé. En effet, celui-ci reste stable jusqu'à la cinquième décennie et commence à diminuer à partir de 50 ans. Il est cependant important de noter que ce modèle d'évolution du volume de l'hippocampe au cours de la vie est controversé. En effet, alors que certaines données en neuro-imagerie semblent confirmer une atrophie de cette structure chez des individus âgés non déments (Jernigan et al., 2001 ; Jernigan, Gamst, 2005 ; Walhovd et al., 2005), d'autres suggèrent une relative préservation du volume hippocampique quel que soit l'âge de l'individu (Cohen et al., 2006 ; Liu et al., 2003 ; Sullivan et al., 2005 ; Kalpouzos et al., 2009). Ces données, basées sur une analyse comparative de groupes de sujets de différents âges, ont été confirmées par plusieurs études longitudinales (Pfefferbaum et al., 2013 ; Resnick et al., 2003). Par exemple, Pferfferbaum et al. (2013) ont suivi un groupe d'adolescents âgés de 10 à 14 ans et un groupe d'adultes âgés de 20 à 85 ans. Les participants ont été soumis à plusieurs examens par IRM (i.e. de 2 à 6 selon les participants), sur une période d'un à huit ans. Les résultats montrent que le volume du cortex préfrontal latéral et du cortex préfrontal médian présentent un déclin linéaire au cours de la vie, débutant à partir de l'âge de 30 ans. Le volume hippocampique resterait quant à lui stable jusqu'à environ 60 ans, et déclinerait significativement à partir de cet âge.

Du point de vue phylogénétique, les structures néocorticales frontales sont celles qui seraient apparues le plus tardivement au cours de l'évolution des espèces (Armstrong, 1990). D'autre part, en considérant l'évolution ontogénétique cérébrale chez l'homme, la maturation du cortex frontal s'achève plus tardivement (*i.e.* à environ l'âge de 10 ans) que celle des autres structures (*e.g.* à environ 10 mois après la naissance pour les cortex temporaux et pariétaux ; Thompson, Nelson, 2001 ; Huttenlocher, 1990). En effet, des études longitudinales par IRM structurale montrent notamment que la maturation de la matière grise

frontale se poursuit après la naissance et s'achève vers l'âge de 12 ans, bien plus tardivement que celle des autres régions cérébrales (Giedd et al., 1999; Pfefferbaum et al., 2013).

L'ensemble des données présenté ci-dessus, issu d'études longitudinales ou transversales, suggère que des altérations cérébrales structurales s'opèrent au cours de deux fenêtres temporelles distinctes selon les régions considérées. D'une part, le cortex préfrontal dorsolatéral présente l'atrophie la plus marquée au cours de la vie. Celle-ci débuterait vers l'âge de 30 ans, puis évoluerait de manière linéaire au cours de la vie, à raison d'une réduction volumique d'environ 5 % par décennie. D'autre part, le volume hippocampique présente un déclin débutant à un âge plus tardif, entre 50 et 60 ans. L'ensemble de ces atrophies serait issu de mécanismes biologiques impliquant une réduction de la densité synaptique, ainsi qu'une réduction du nombre de neurones de grande taille au profit de neurones plus petits. Une atteinte des systèmes de neurotransmission pourrait également expliquer l'atrophie corticale au cours du vieillissement normal. Par exemple, les voies dopaminergiques nigro-striées, projetant de la substance noire du tronc cérébral au cortex frontal, semblent particulièrement vulnérables aux effets de l'âge (Reeves et al., 2002; van Dyck et al., 2002). Ainsi, si des modifications neuronales, synaptiques et neurochimiques semblent sous-tendre les modifications structurales liées à l'âge, elles suggèrent également des modifications sur le plan fonctionnel.

Les modifications fonctionnelles

Certaines structures cérébrales présentent des modifications métaboliques avec l'âge. La majorité des observations démontrant ces altérations a été réalisée à partir de techniques évaluant la réponse hémodynamique cérébrale, c'est-à-dire les variations du flux sanguin au sein de différentes structures cérébrales. Ces mesures reposent sur les besoins des neurones en énergie (*i.e.* glucose et oxygène) pour maintenir un fonctionnement optimal. L'augmentation de l'activité neuronale au sein de régions cérébrales impliquées dans la réalisation d'une tâche cognitive s'accompagne d'un besoin accru en énergie. Ce besoin énergétique est couvert grâce à une augmentation du flux sanguin arrivant à la structure impliquée. Les études évaluant le niveau fonctionnel de structures cérébrales utilisent dans la plupart des cas les techniques de la tomographie par émission de positons (TEP) et de l'imagerie par résonance magnétique fonctionnelle (IRMf). La TEP évalue le métabolisme cérébral du glucose, qui peut être mesuré au repos ou lors de la réalisation de tâches cognitives. Son principe repose sur le marquage du glucose sanguin à l'aide d'un traceur radioactif (*e.g.* le 18-fluoro-désoxy-glucose). Lorsqu'une structure cérébrale intervient dans la réalisation d'une tâche cognitive, son approvisionnement en glucose sanguin augmente. Ce phénomène a pour conséquence un accroissement local de la radioactivité par le biais du glucose marqué, mesuré et localisé dans le cerveau par la TEP. La mesure du métabolisme cérébral du glucose peut également être réalisée au repos, c'est-à-dire en l'absence de toute sollicitation cognitive. Dans ce cas, l'examen permet de détecter des anomalies dans le fonctionnement basal d'une structure cérébrale. Ces anomalies peuvent se traduire par un hypométabolisme ou un hypermétabolisme, correspondant respectivement à une réduction ou une surconsommation de glucose par ces régions.

Le principe de l'IRM est basé sur les propriétés magnétiques des protons des molécules d'eau contenues dans le corps humain. Cette technique mesure notamment le temps nécessaire aux atomes d'hydrogène pour revenir à l'équilibre après l'application d'un champ magnétique. L'IRMf repose sur l'effet BOLD (blood-oxygen-level dependent), qui correspond à la variation du rapport sanguin entre les taux d'hémoglobine oxygénée et d'hémoglobine désoxygénée. Alors que l'oxyhémoglobine est peu sensible au champ magnétique, la désoxyhémoglobine présente des propriétés paramagnétiques. Une activité neuronale s'accompagne d'une augmentation de l'apport en sang oxygéné au niveau des vaisseaux adjacents, résultant en une diminution du rapport désoxy-/oxyhémoglobine. Lorsqu'un champ magnétique est généré par IRM, cette modification du rapport moléculaire se traduit par une augmentation du temps de relaxation des protons, et donc par une augmentation du signal IRM. Lors des paradigmes utilisant l'IRMf, l'individu est amené à réaliser une tâche perceptive ou cognitive.

La plupart des données recueillies par les études en TEP indique une réduction du métabolisme cérébral global au cours du vieillissement

(Petit-Taboué et al., 1998). Cependant, l'étude des variations régionales du métabolisme indique que cette réduction n'affecte pas toutes les structures cérébrales de manière homogène. En effet, le cortex frontal et le gyrus cingulaire antérieur présentent la plus forte diminution métabolique au repos (Herholz et al., 2002; Petit-Taboué et al., 1998; Willis et al., 2002; Fig. 1.2). Dans une moindre mesure, un hypométabolisme est également observé chez les personnes âgées dans les aires occipitales, le cortex cingulaire postérieur, le cervelet, les noyaux gris centraux et le thalamus. En revanche, le métabolisme semble préservé au cours du vieillissement pour les autres structures cérébrales. Une étude combinant l'IRM structurale et la TEP a permis de mettre en évidence une cartographie des aires cérébrales altérées et préservées par le vieillissement (Kalpouzos et al., 2009). Sur le plan anatomique, les résultats montrent que les volumes du cortex préfrontal, du cortex pariétal et de l'insula sont négativement corrélés avec l'âge. En revanche, une telle relation n'a pas été mise en évidence pour la partie antérieure des lobes temporaux médians. Sur le plan fonctionnel, les données indiquent une corrélation négative entre l'âge et le métabolisme du glucose au sein du cortex préfrontal et du gyrus cingulaire antérieur. Ces données montrent ainsi que seul le lobe préfrontal semble subir des modifications aussi bien structurales que fonctionnelles au cours du vieillissement.

Les données d'études en imagerie indiquent de manière quasiment unanime que le cortex préfrontal est la structure cérébrale qui présente les modifications les plus significatives au cours du vieillissement normal. Ces modifications s'expriment d'une part, par une réduction du volume de matière grise, et d'autre part, par un hypométabolisme glucidique au repos, indiquant un moindre fonctionnement de cette structure. Les données concernant l'évolution structurale et métabolique de l'hippocampe au cours du vieillissement sont plus controversées. En effet, une diminution du volume cortical et/ou métabolique n'est pas systématiquement observée. Bien que des modifications cérébrales structurales et fonctionnelles aient été constatées dans le vieillissement normal, celles-ci sont bien moins sévères que celles observées dans les maladies neurodégénératives liées au vieillissement, que nous aborderons dans la suite de ce chapitre.

La maladie d'Alzheimer

Profil neuropsychologique de la maladie d'Alzheimer

La maladie d'Alzheimer (MA) est caractérisée par l'apparition insidieuse et l'évolution lente de troubles cognitifs. Cette affection débute généralement par une altération de la mémoire, qui constitue le symptôme central de la maladie. Avec l'évolution de la pathologie, des troubles apparaissent dans d'autres domaines de la cognition (le langage, les fonctions exécutives, l'attention, les fonctions visuelles et les praxies). L'atteinte de multiples fonctions cognitives dans cette maladie induit la perte d'autonomie des patients pour réaliser les activités de la vie quotidienne.

Les troubles de mémoire épisodique sont au premier plan dans la MA. La mémoire épisodique permet le souvenir des événements personnellement vécus, situés dans leur contexte spatio-temporel

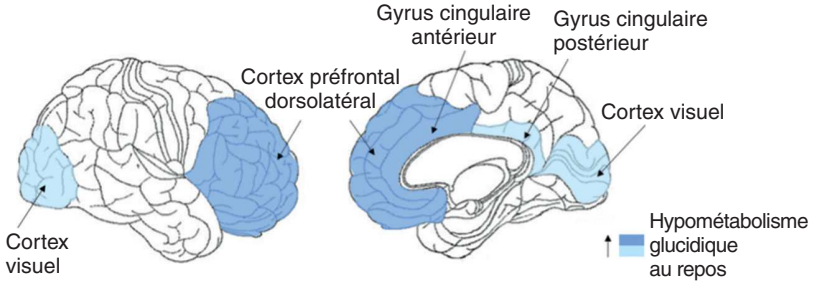

Figure 1.2 Hypométabolisme du glucose au repos dans le vieillissement normal sur les faces externe (à gauche) et interne (à droite) du cortex cérébral.
L'échelle de couleur représente la sévérité de l'hypométabolisme.