Chapitre 24
Échocardiographie

Philippe Debonnaire, Victoria Delgado, Thor Edvardsen, Bogdan A. Popescu et Jeroen J. Bax

PLAN DU CHAPITRE

Introduction **288**
Diagnostic de l'insuffisance cardiaque **290**
Insuffisance cardiaque avec fraction d'éjection préservée 290
Insuffisance cardiaque avec fraction d'éjection légèrement réduite 290
Insuffisance cardiaque avec fraction d'éjection ventriculaire gauche réduite 291
Approche clinique progressive **292**
Maladie coronarienne 292
Revascularisation 293
Fonction, taille et forme du ventricule gauche 295
Insuffisance mitrale 296
Traitement par dispositif cardiaque 298
Résumé **300**

Introduction

L'insuffisance cardiaque (IC) est un problème majeur de santé publique, associé à des coûts élevés pour le diagnostic et le traitement des patients, et à une faible survie. La maladie coronarienne (CAD) reste la principale cause d'insuffisance cardiaque avec fraction d'éjection ventriculaire gauche réduite (ICFEr), suivie par l'hypertension et le diabète [1]. Vieillissement et syndrome métabolique augmentent la prévalence de l'insuffisance cardiaque avec fraction d'éjection ventriculaire gauche préservée (ICFEp) [2, 3]. L'épidémiologie, la physiopathologie et l'évolution naturelle de ces deux entités diffèrent de manière significative, avec une survie supérieure des patients souffrant d'ICFEp par rapport à ceux souffrant d'ICFEr [4, 5]. Les recommandations actuelles incluent également la catégorie de l'IC avec fraction d'éjection ventriculaire gauche modérément réduite (ICFEmr) [5], qui par rapport à l'ICFEr [6-8] présente un meilleur pronostic mais sont assez similaires en matière de caractéristiques démographiques et cliniques et de réponse au traitement conventionnel de l'IC.

Par conséquent, les principales questions à se poser lors de l'évaluation des patients présentant des symptômes d'IC sont, premièrement, la cause des symptômes d'IC et, deuxièmement, la réduction ou non de la fraction d'éjection ventriculaire gauche (FEVG), ce paramètre fonctionnel étant le plus souvent utilisé pour décider de la prise en charge clinique des patients souffrant d'IC.

L'imagerie cardiaque non invasive joue un rôle central dans la prise en charge clinique des patients souffrant d'IC, car elle est essentielle au diagnostic, à la prise en charge thérapeutique et à la stratification pronostique. Actuellement, les quatre principales modalités d'imagerie non invasive disponibles sont : l'échocardiographie, la tomodensitométrie multidétecteur (scanner), l'imagerie par résonance magnétique (IRM) cardiaque et l'imagerie nucléaire, dont la tomodensitométrie par émission monophotonique (SPECT) et la tomographie par émission de positrons (TEP). Le choix de la modalité d'imagerie à utiliser chez les patients souffrant d'IC dépend de la question clinique à laquelle il faut répondre et de la disponibilité, de l'expertise locale, des contre-indications et des risques associés à chaque technique d'imagerie (tableau 24.1).

En général, l'échocardiographie reste la technique d'imagerie de premier choix pour évaluer les patients souffrant d'IC, en raison de sa grande disponibilité, de sa sécurité, de sa précision, de sa portabilité et de son coût relativement faible. Grâce aux améliorations apportées à la technologie des sondes et aux logiciels informatiques, l'échocardiographie tridimensionnelle a permis une évaluation plus précise et reproductible des dimensions des cavités cardiaques et de la fonction ventriculaire, par rapport à l'échocardiographie bidimensionnelle. En outre, l'échocardiographie tridimensionnelle a prouvé sa supériorité pour l'analyse morphologique des valves, en particulier de la valve mitrale [9]. L'introduction d'agents de contraste pour l'échographie cardiaque a également constitué une avancée importante. L'échocardiographie de contraste améliore considérablement l'identification de l'endocarde chez les patients ayant une échogénicité médiocre, augmentant ainsi les performances diagnostiques pour identifier les anomalies fonctionnelles (volumes des cavités, fraction d'éjection, troubles de la cinétique segmentaire) et structurelles (par exemple, hypertrophie des parois, cryptes, anévrismes). En outre, l'échographie de contraste permet une évaluation non invasive de la perfusion myocardique.

L'utilisation de l'échocardiographie clinique au lit du patient (*point of care ultrasound* [POCUS]) ou de

© 2025 Elsevier Masson SAS. Tous droits réservés, y compris ceux relatifs à la fouille de textes et de données, à l'entraînement de l'intelligence artificielle et aux technologies similaires.

Tableau 24.1. Valeur des différentes modalités d'imagerie non invasive dans l'évaluation des patients souffrant d'insuffisance cardiaque en pratique clinique.

		Écho	IRM	Scanner	SPECT	TEP
Remodelage/dysfonctionnement						
VG	Volume télédiastolique	++	+++	++	++	++
	Volume télésystolique	++	+++	++	++	++
	FE	++	+++	++	++	++
	Masse	++	+++	++	–	–
VD	Volume télédiastolique	++	+++	++	–	–
	Volume télésystolique	++	+++	++	–	–
	FE	++	+++	++	–	–
	Masse	++	+++	++	–	–
Fonction diastolique ventriculaire gauche		+++	+	–	–	–
Asynchronisme		++	+	–	+	–
Étiologie						
CAD	Ischémie	+++	+++	–	+++	+++
	Hibernation	+++	+++	–	+++	+++
	Cicatrice	++	+++	–	++	++
	Anatomie coronaire	–	–	+++	–	–
Valvulaire	Sténose	+++	+	++	–	–
	Régurgitation	+++	++	–	–	–
Myocardite		+	+++	–	–	–
Sarcoïdose		+	+++	–	–	++
CMP hypertrophique	Hypertrophique	+++	++	–	–	–
	Amyloïdose	++	+++	–	–	–
CMP dilatée	Myocardite	+	+++	–	–	–
	Syndromes éosinophiles	+	+++	–	–	–
	Fer : hémochromatose	+	+++	–	–	–
	Fer : thalassémie	+	+++	–	–	–
CMP arythmogène du ventricule droit		++	+++	+	–	–
CMP restrictive	Péricardite	++	++	++	–	–
	Amyloïdose	++	+++	+++	–	–
	Fibrose endomyocardique	+	+++	–	–	–
	Anderson-Fabry	+	+	–	–	–
CMP non classée	CMP de Takotsubo	++	++	–	–	–
Principaux avantages/inconvénients						
Disponibilité		Élevée	Faible	Raisonnable	Élevée	Faible
Portabilité		Oui	Non	Non	Non	Non
Coût		Faible	Élevé	Modéré	Élevé	Élevé
Qualité de l'image		Variable	Bonne*	Élevée*	Raisonnable	Élevé
Rayonnement		Non	Non	Ou	Oui	Ou

*Sauf en cas d'arythmie.
ARVC : cardiomyopathie ventriculaire droite arythmogène ; CAD : coronaropathie ; CMH : cardiomyopathie hypertrophique ; CMP : cardiomyopathie ; Écho : échocardiographie ; FE : fraction d'éjection ; IRM : résonance magnétique cardiaque ; Scanner : tomodensitométrie multidétecteur ; SPECT : tomographie informatisée à émission monophotonique ; TEP : tomographie par émission de positons ; VD : ventricule droit ; VG : ventricule gauche.
McDonagh TA, Metra M, Adamo M, et al. ; ESC Scientific Document Group. ESC Guidelines for the diagnosis and treatment of acute and chronic heart failure. Eur Heart J 2021 ; 42 : 3599-726. © The European Society of Cardiology. Reproduit avec l'autorisation d'Oxford University Press.

l'échographie FoCUS (échocardiographie ciblée) a facilité la prise en charge des patients souffrant d'IC aiguë. Les systèmes d'échographie miniaturisés (de poche) permettent une évaluation rapide de l'état hémodynamique du patient et peuvent guider le diagnostic différentiel de l'étiologie de l'insuffisance cardiaque.

Diagnostic de l'insuffisance cardiaque

Le syndrome clinique de l'IC est défini comme la présence de symptômes et de signes d'IC, ainsi que d'anomalies fonctionnelles ou structurelles cardiaques [5]. Environ la moitié des patients souffrant d'IC présentent une ICFEp, anciennement appelée insuffisance cardiaque diastolique, tandis que l'autre moitié est caractérisée par une ICFEr, anciennement appelée insuffisance cardiaque systolique [5]. L'échocardiographie reste la modalité d'imagerie recommandée en première intention pour détecter ces anomalies et établir un diagnostic d'IC.

Insuffisance cardiaque avec fraction d'éjection préservée

La définition exacte de l'ICFEp fait l'objet d'un débat permanent. Des méta-analyses récentes ont montré que les patients atteints d'ICFEp sont souvent des femmes âgées souffrant d'hypertension, de diabète, d'obésité (syndrome métabolique) et/ou de fibrillation auriculaire [4, 10]. En outre, jusqu'à 13 % des patients âgés présentant une ICFEp et une hypertrophie ventriculaire gauche sont atteints d'amylose cardiaque [11]. En conséquence, l'ICFEp est caractérisée par : (1) une FEVG préservée (proche de la normale) sans dilatation de l'OG ; et (2) une cardiopathie structurelle associée (hypertrophie du VG et/ou de l'oreillette gauche [OG]) et/ou une dysfonction diastolique (tableau 24.2) [5].

L'échocardiographie transthoracique conventionnelle est la modalité d'imagerie de premier choix pour évaluer les patients atteints de l'ICFEp. Une fonction systolique préservée, définie par une FEVG ≥ 50 %, une relaxation ventriculaire gauche altérée et une oreillette gauche dilatée sont couramment observées. En outre, l'utilisation du Doppler tissulaire pour évaluer la dysfonction diastolique du ventricule gauche (VG) est incluse dans l'évaluation de routine des patients atteints d'ICFEp. Cette technique échocardiographique montre souvent une réduction des vitesses myocardiques protodiastoliques au niveau de l'anneau mitral (e′ moyenne < 9 cm/s) et/ou une augmentation du ratio E/e' (E/e′ > 15), au repos ou à l'effort, en lien avec une augmentation de la pression de remplissage du VG [5]. Les progrès actuels des techniques échocardiographiques ont fourni des outils plus sensibles pour détecter les anomalies de la mécanique du VG. L'imagerie de la déformation myocardique par Doppler tissulaire, ou *speckle-tracking*, est capable de détecter une dysfonction systolique avant le déclin de la FEVG (figure 24.1) [12]. Il est possible d'évaluer l'épaississement et le raccourcissement global et segmentaire du myocarde et de différencier les segments myocardiques à contraction active des segments (cicatriciels ou fibrotiques) qui sont passivement déplacés par les segments myocardiques environnants fonctionnels. Une proportion significative de patients atteints d'ICFEp présente une altération de la déformation longitudinale du VG (*strain*), reflétant un dysfonctionnement systolique infraclinique [13, 14]. En outre, la présence d'un strain « en cocarde », préservation relative de la fonction longitudinale apicale par rapport aux parties basale et médiane présente une sensibilité et une spécificité élevées pour la détection de l'amylose cardiaque [15]. Ces nouvelles techniques échocardiographiques peuvent aider à développer des thérapies efficaces pour inverser ou stopper la progression de la maladie sous-jacente vers une ICFEr manifeste. Les recherches sont en cours pour définir les normes de ces techniques pour l'évaluation des patients avec un risque accru d'IC mais qui ne présentent pas encore de maladie cardiaque structurelle avec l'échocardiographie conventionnelle.

Tableau 24.2. Critères diagnostiques de l'insuffisance cardiaque avec fraction d'éjection ventriculaire gauche réduite (ICFEr), légèrement réduite (ICFEmr) et préservée (ICFEp).

Type d'insuffisance cardiaque : critères	ICFEr	ICFEmr	ICFEp
1	Signes et/ou symptômes		
2	FEVG ≤ 40 %	FEVG 41–49 %	LVEF ≥ 50%
3	–	–	Anomalie structurelle : hypertrophie du VG ou dilatation de l'OG Et/ou Dysfonction diastolique : e′ moyenne < 9 cm/s ou E/e′ ≥ 15

e′ moyenne : vitesse diastolique moyenne précoce du tissu myocardique au Doppler de l'anneau mitral septal et latéral ; E/e′ : onde E mitrale en Doppler pulsé sur e' ; FEVG : fraction d'éjection du ventricule gauche ; ICFEmr : insuffisance cardiaque avec fraction d'éjection légèrement réduite ; ICFEp : insuffisance cardiaque avec fraction d'éjection préservée ; ICFER : insuffisance cardiaque avec fraction d'éjection réduite ; OG : oreillette gauche ; VG : ventricule gauche.
Basé sur les recommandations de la European Society of Cardiology.

Insuffisance cardiaque avec fraction d'éjection légèrement réduite

Les patients présentant des symptômes d'insuffisance cardiaque et une fonction systolique ventriculaire gauche légèrement réduite, définie par une FEVG comprise entre 41 et 49 %, sont qualifiés d'ICFEmr [5]. Le phénotype clinique de ces patients ressemble davantage à celui de l'ICFEr, les patients étant plus souvent jeunes et de sexe masculin, et il est souvent associé à une maladie coronarienne. En outre, la fibrillation auriculaire et la présence de multiples comorbidités sont moins fréquentes que chez les patients atteints

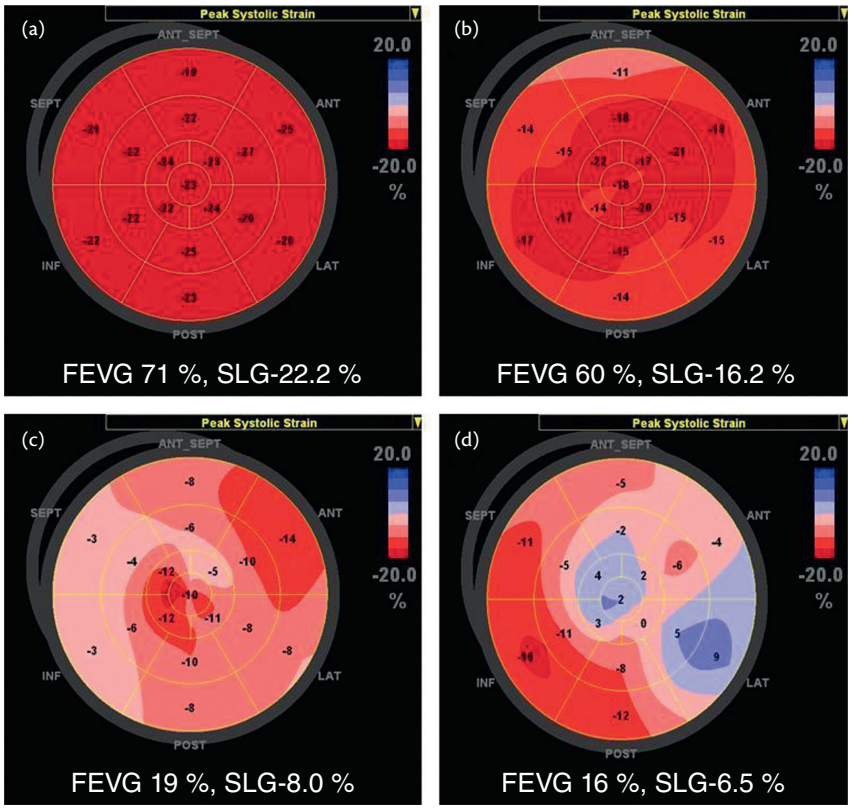

Figure 24.1. Déformation longitudinale globale (SLG) évaluée par échocardiographie bidimensionnelle à suivi de *speckle-tracking* pour évaluer la fonction systolique du VG.
Le suivi par *speckle-tracking* des segments myocardiques tout au long du cycle cardiaque dans les vues apicales à quatre, trois et deux chambres est effectué pour évaluer la déformation longitudinale. Un diagramme en œil-de-bœuf de 17 segments, codé par couleur, affiche les valeurs de déformation segmentaire (le rouge est plus négatif et reflète donc une déformation normale ; le bleu reflète une déformation réduite). Le SLG, un paramètre sensible de la fonction systolique du VG, est calculé comme la valeur moyenne du pic de déformation segmentaire systolique sur 17 segments. (a) Volontaire normal avec SLG <– 18 %. (b) Patient présentant des facteurs de risque cardiovasculaire (diabète et hypertension), une maladie coronarienne non significative et une fraction d'éjection du VG préservée, montrant un SLG légèrement altéré (>– 18 %). (c) Cardiomyopathie dilatée sévère avec dysfonctionnement segmentaire diffus. (d) Patient ayant subi un infarctus du myocarde antérolatéral. Notez la dyskinésie apicale et latérale.

d'ICFEp. La mortalité des patients ambulatoires atteints d'ICFEmr est toutefois inférieure à celle des patients atteints d'ICFEr et correspond davantage à celle des patients atteints d'ICFEp [5]. Il convient de noter que la catégorie ICFEmr comprend également les patients dont la FEVG s'est améliorée à partir d'une fraction d'éjection (FE) de ≤ 40 % ou a diminué à partir d'une FE ≥ 50 %.

Insuffisance cardiaque avec fraction d'éjection ventriculaire gauche réduite

L'altération de la fonction systolique, définie par une FEVG inférieure à 50 %, permet d'établir le diagnostic d'IC avec réduction de la FEVG lorsque les signes et symptômes typiques de l'IC sont aussi présents. Bien que le dépistage échocardiographique initial de la dysfonction systolique du VG soit effectué à l'œil nu, une expérience approfondie est nécessaire pour une interprétation précise. La quantification absolue de la fonction ventriculaire gauche par l'évaluation de la FEVG, en utilisant la méthode biplan de Simpson modifiée (sommation des disques), est recommandée dans la pratique quotidienne et peut être réalisée par des applications semi-automatiques [5]. L'échocardiographie tridimensionnelle offre une nouvelle technique pour une estimation plus précise des volumes du VG et de la FE, plus conforme à l'IRM, l'étalon-or pour l'évaluation volumétrique des cavités (figure 24.2) [16]. En particulier, elle surmonte (en partie) la sous-estimation du volume due au raccourcissement apical et aux hypothèses géométriques, inhérentes à l'échocardiographie bidimensionnelle. Pour améliorer la délimitation de la frontière endocardique, des agents de contraste peuvent être administrés.

Outre le traitement médical, la thérapie de resynchronisation cardiaque (resynchronisation), un défibrillateur cardiaque implantable (DCI), la revascularisation d'une artère coronaire et la chirurgie, dont la reconstruction du VG, une réparation valvulaires, les dispositifs d'assistance au VG et la transplantation cardiaque, complètent l'arsenal thérapeutique pour les patients atteints d'ICFEr. La quantification de la FEVG est cruciale pour la prise en charge clinique de ces patients et constitue un critère de décision pour la resynchronisation ou l'implantation de dispositifs de défibrillation automatique implantable (DAI). Des informations supplémentaires sur une coronaropathie, les caractéristiques du tissu myocardique, la géométrie du VG et les cardiopathies valvulaires (en particulier l'insuffisance mitrale [IM] fonctionnelle) permettent une prise en charge clinique personnalisée des patients souffrant d'IC. Pour répondre à

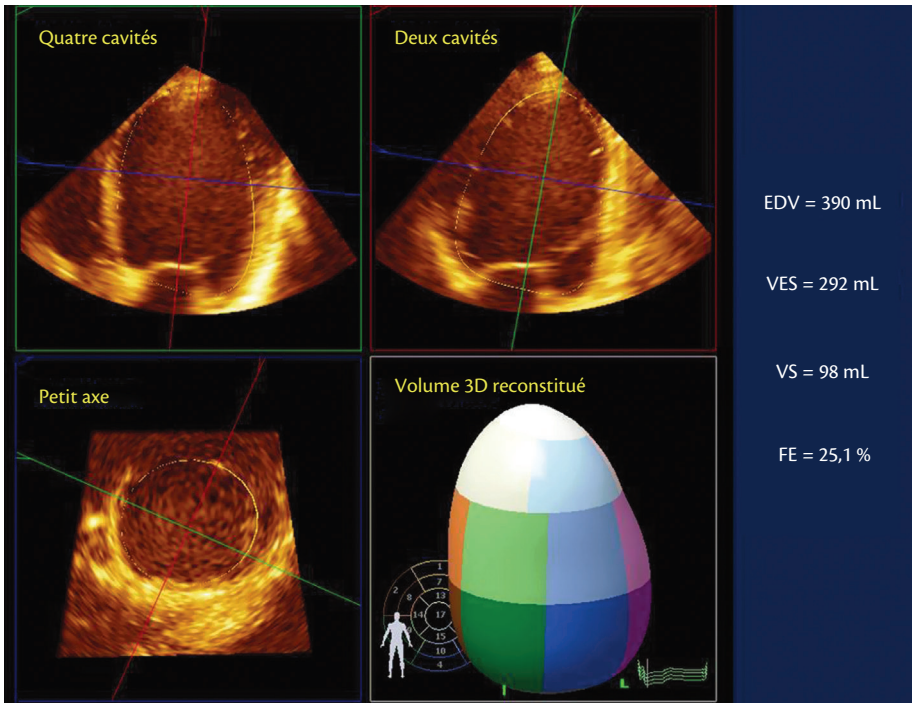

Figure 24.2. Évaluation de la fonction ventriculaire gauche par échocardiographie tridimensionnelle (3D) chez un patient atteint d'une cardiomyopathie dilatée sévère.
Après l'acquisition du volume complet du VG en 3D, les repères anatomiques sont indiqués sur les plans de reformation à l'aide d'un logiciel de post-traitement pour permettre le traçage automatisé de la limite endocardique tout au long du cycle cardiaque (lignes jaunes). Des ajustements manuels du tracé peuvent être effectués. Un modèle volumique 3D du VG est construit et codé en couleur par segment. Le volume d'éjection systolique (VES) et le volume de fin de diastole (EDV), le volume systolique (VS) et la fraction d'éjection (FE) sont affichés.

chacune de ces questions, il est souhaitable d'utiliser l'imagerie cardiovasculaire par étapes, en connaissant les points forts et les limites de chaque technique d'imagerie, afin d'éviter les examens inutiles et l'augmentation des coûts.

Approche clinique progressive

Une fois le diagnostic d'IC établi, il convient de se poser une série de questions : (1) la présence d'une maladie coronarienne ; (2) l'indication d'une revascularisation ; (3) la géométrie du VG (en matière de volume et de forme) ; (4) la présence d'une IM ; et (5) la possibilité pour le patient de bénéficier d'un traitement par un dispositif. L'échocardiographie joue un rôle important pour répondre à chacune de ces questions.

Maladie coronarienne

La maladie coronarienne est la principale cause d'IC, avec une prévalence élevée chez les patients souffrant d'ICFEr (65 %) et ceux souffrant d'ICFEp (50 %) [1, 3]. Par conséquent, une étiologie ischémique doit être évaluée dans le bilan diagnostique des patients souffrant d'IC. Les différentes techniques d'imagerie permettant de diagnostiquer la présence d'une maladie coronarienne peuvent être regroupées en plusieurs catégories : (1) les tests anatomiques (angiographie coronaire invasive, angiographie coronaire par tomodensitométrie et angiographie par résonance magnétique) qui fournissent des informations sur la présence, la localisation, la sévérité et l'étendue des lésions des artères coronaires ; et (2) les tests fonctionnels (échocardiographie de stress, imagerie nucléaire, IRM de stress et tomodensitométrie de perfusion) qui fournissent des informations sur les conséquences hémodynamiques des lésions des artères coronaires (ischémie) (figure 24.3).

La détection de l'ischémie par différentes modalités d'imagerie repose principalement sur l'étude comparative de la fonction systolique et/ou de la perfusion au repos et à l'effort. Ce dernier peut être réalisé pharmacologiquement en utilisant des vasodilatateurs (dont l'adénosine et le dipyridamole) et des inotropes (dobutamine) ou par l'exercice physique. L'échocardiographie d'effort identifie l'ischémie lorsqu'une détérioration de l'épaississement régional (ou global en cas d'ischémie sévère) du mouvement de la paroi se produit pendant le pic d'effort. L'ajout de contraste pour améliorer la délimitation de la frontière endocardique et l'utilisation de la déformation longitudinale (vitesse), reflétant largement les couches myocardiques sous-endocardiques qui sont les plus sensibles à l'ischémie, améliore la précision du diagnostic [17]. En outre, l'évaluation des défauts de perfusion induits par l'effort et la quantification absolue du débit sanguin myocardique peuvent également être réalisées en utilisant une échocardiographie de perfusion avec contraste (figure 24.4). Une fois que la maladie coronarienne a été exclue, d'autres étiologies de cardiomyopathies non ischémiques doivent être prises en compte dans le bilan diagnostique des patients souffrant d'IC. L'intégration des symptômes cliniques, de l'électrocardiographie, de tests de laboratoire supplémentaires et d'autres modalités d'imagerie

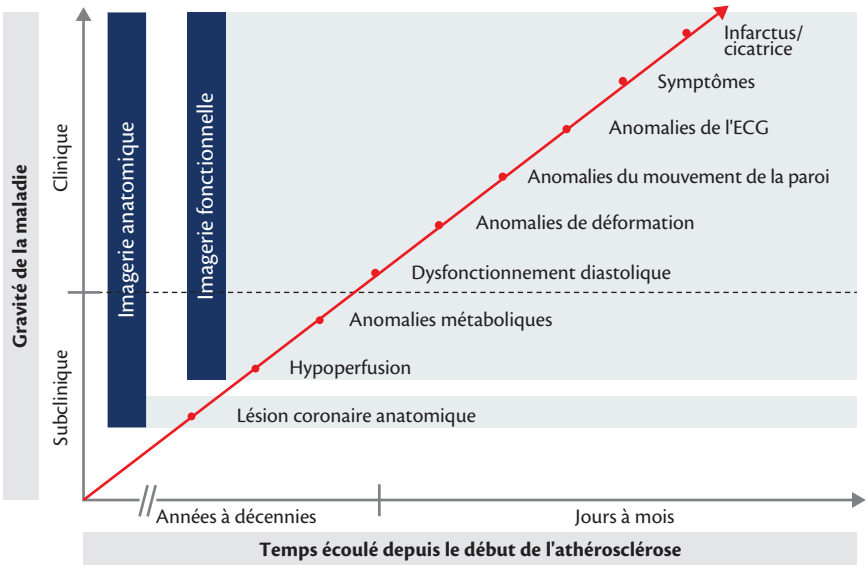

Figure 24.3. Applications de l'imagerie non invasive pour l'étude de la maladie coronarienne ciblant les différentes étapes de la cascade ischémique. Les modalités et les techniques qui visualisent les stades précoces de la cascade ischémique sont plus sensibles et la spécificité est plus élevée lorsque les stades tardifs sont explorés.

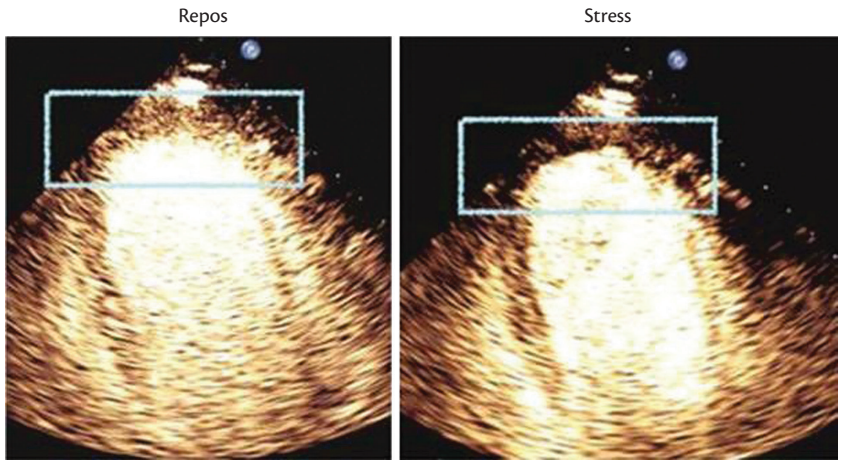

Figure 24.4. Échocardiographie de perfusion de contraste.
Au repos, on observe une réalimentation normale du myocarde en produit de contraste en raison d'une perfusion normale. Lors d'un stress à la dobutamine, l'ischémie myocardique est diagnostiquée par une réduction de la perfusion dans la zone apicale.
Reproduit de Nihoyannopoulos P et Vanoverschelde JL. Myocardial ischaemia and viability: The pivotal role of echocardiography. Eur Heart J 2011 ; 32 : 810-9, avec l'autorisation d'Oxford University Press.

non invasive est cruciale. À cet égard, l'échocardiographie et surtout l'IRM sont précieuses pour détecter d'autres anomalies cardiaques fonctionnelles ou structurelles [18]. Ces deux modalités d'imagerie peuvent fournir des informations essentielles sur les dimensions et les volumes des cavités gauche et droite, la fonction systolique et diastolique du ventricule droit et du VG, et l'hémodynamique, dont la pression de remplissage, le shunt et l'obstruction de l'écoulement. En outre, un dépistage systématique des anomalies valvulaires, myocardiques ou péricardiques (dont un épanchement péricardique) peut être effectué. L'administration d'un produit de contraste intraveineux pendant l'échocardiographie peut être particulièrement utile pour détecter les formes apicales de cardiomyopathie hypertrophique, les trabéculations et les cryptes myocardiques dans la cardiomyopathie de non-compaction du VG et les anévrismes du ventricule droit dans la cardiomyopathie ventriculaire droite arythmogène (figure 24.5). L'évaluation de l'épaisseur du péricarde, de la dépendance interventriculaire et des variations respiratoires significatives des schémas de remplissage peut être réalisée avec précision par échocardiographie ou IRM pour différencier une péricardite constrictive d'une cardiomyopathie restrictive.

Revascularisation

Une fois que la présence d'une maladie coronarienne diagnostiquée chez des patients souffrant d'IC, une revascularisation doit être envisagée. La présence d'une ischémie, évaluée à l'aide de tests fonctionnels, indique la nécessité d'une revascularisation percutanée ou chirurgicale. Cependant, le risque de mortalité périprocédurale lié à la revascularisation chirurgicale ou percutanée chez les patients souffrant d'IC varie entre 5 % (chez les jeunes patients) et > 30 % (chez les patients âgés) [19]. Par conséquent, l'évaluation de la

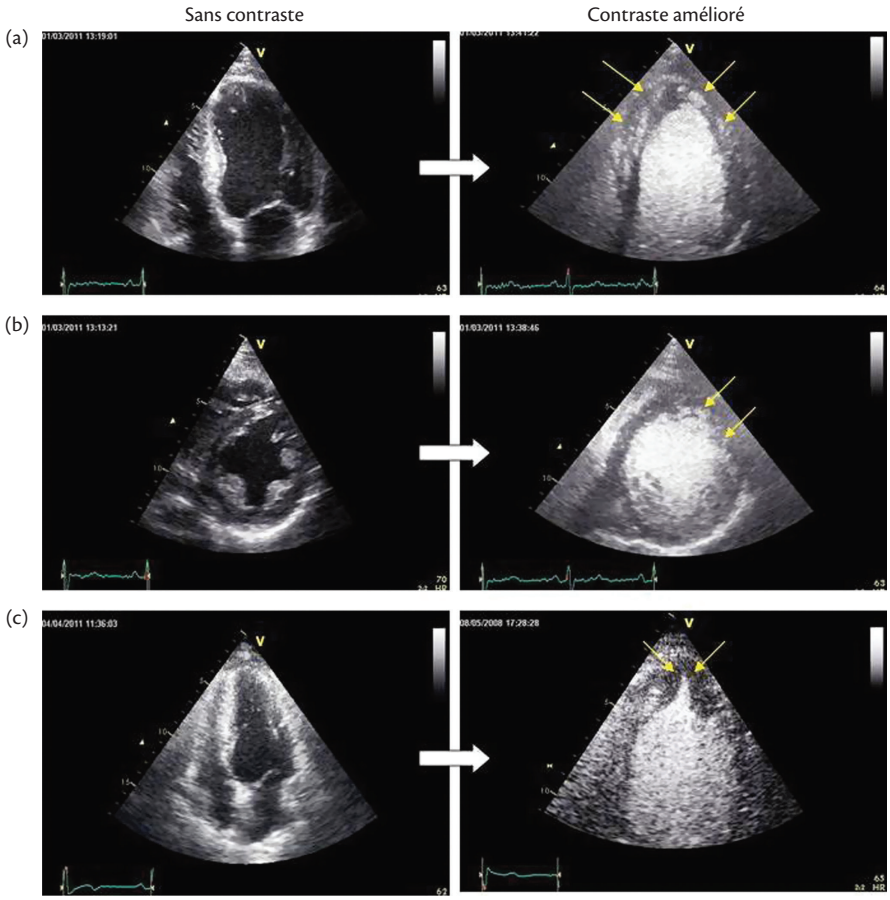

Figure 24.5. Amélioration de la précision du diagnostic grâce à l'échocardiographie de contraste.
Un patient de 55 ans présentant un dysfonctionnement ventriculaire gauche symptomatique est adressé pour évaluation. Une légère hypertrophie est visible sur les vues apicales quatre chambres (a) et sur le petit axe (b). L'addition de contraste indique la présence de cryptes et de cavités dans les régions apicale et antéroseptale (flèches), ce qui témoigne d'une cardiomyopathie de non-compaction du VG. (c) montre les images échocardiographiques d'un patient de 50 ans présentant des arythmies ventriculaires. L'échocardiographie de contraste révèle une hypertrophie apicale sur la vue apicale quatre chambres (flèches).

viabilité myocardique, qui reflète la récupération potentielle de la dysfonction myocardique après la restauration du flux sanguin coronaire et qui est présente chez près de 60 % des patients souffrant d'IC, a été préconisée pour identifier les patients qui bénéficieront de ces procédures [20]. En effet, une amélioration de la fonction systolique régionale et globale du VG, des symptômes de l'IC et du pronostic a été rapportée après une revascularisation chez les patients présentant un myocarde viable. Une méta-analyse d'études non randomisées portant sur plus de 3 000 patients atteints de maladie coronarienne et de dysfonctionnement ventriculaire gauche a montré que l'évaluation de la viabilité du myocarde avant la revascularisation a des implications pronostiques importantes [21]. Les patients dont le myocarde est viable et qui ont été revascularisés présentent un taux de mortalité annuel significativement inférieur à celui des patients traités médicalement (3,2 % contre 16 %). En revanche, chez les patients sans viabilité myocardique, la revascularisation n'était pas associée à un bénéfice pronostique [21]. Une sous-étude récente de l'essai contrôlé randomisé (ECR) **STICH** a évalué l'impact de l'évaluation de la viabilité myocardique (avec SPECT ou échocardiographie de stress à la dobutamine) et du traitement (revascularisation contre traitement médical) sur le devenir à long terme de 601 patients souffrant d'IC ischémique [22]. Les patients présentant une viabilité myocardique ont eu une survie supérieure à ceux qui n'en présentaient pas (RR : 0,64 ; IC à 95 % ; 0,48–0,86 ; P = 0,003). Cependant, il n'y avait pas de bénéfices significatifs en matière de survie entre la revascularisation et la thérapie médicale chez les patients présentant une viabilité myocardique, par rapport à ceux ne présentant pas de viabilité. Outre le biais de sélection (l'imagerie de viabilité était laissée à la discrétion des médecins traitants dans le protocole de l'étude), d'autres facteurs inclus dans l'analyse multivariée et qui sont également influencés par la présence d'une viabilité myocardique, tels que les volumes, la forme et la FEVG, peuvent avoir une influence plus pertinente sur la survie à long terme.

La caractéristique de l'évaluation de la viabilité du myocarde est la détection du myocarde dysfonctionnel qui se rétablira après la revascularisation. Deux états différents de myocarde viable dysfonctionnel ont été définis : (1) le myocarde « sidéré » résultant d'une ischémie transitoire suivie d'une reperfusion ; (2) le myocarde « hibernant » résultant d'un faible débit sanguin coronaire persistant (tableau 24.3) [23]. La récupération fonctionnelle peut prendre jusqu'à 14 mois après la revascularisation et, en général, prend plus de temps pour le myocarde hibernant que pour le myocarde

Tableau 24.3. (Dys)fonction ventriculaire gauche dans la cardiomyopathie ischémique.

Condition	Contractilité au repos	Réserve contractile	Perfusion au repos	Réserve de perfusion	Activité métabolique FDG	Récupération après revascularisation
Normal	N	++	N	N	N	
Étourdissement	↓	++	N	↓	N ou ↑	++
Hibernation	↓	±	↓	↓	N ou ↑	±
Cicatrice	↓	–	↓	↓	↓	

FDG : 18-fluorodéoxyglucose ; N : normal.

sidéré [24]. Les lésions irréversibles du myocarde sont caractéristiques du tissu cicatriciel. La plupart du temps, un mélange de myocarde cicatriciel, sidéré et en hibernation, est présent et la viabilité du myocarde dysfonctionnel est déterminée par la contribution relative de chacun.

Différentes modalités d'imagerie peuvent évaluer la viabilité sur la base de l'étude de différentes caractéristiques physiopathologiques (et de leurs combinaisons) telles que la perfusion et/ou le métabolisme, la fonction systolique, la réserve contractile et/ou la cicatrice (tableau 24.4).

Lors de l'échocardiographie au repos, une épaisseur de paroi en fin de diastole du VG ≤ 6 mm, un strain radial segmentaire ≤ 16,5 % ou un strain longitudinal ≥ – 4,5 %, un strain longitudinal global du VG ≥ – 13,7 % ou un défaut de perfusion de contraste (microvascularisation altérée) orientent vers un tissu myocardique non viable [25, 26, 27, 28]. Avec l'échocardiographie de stress, principalement réalisée avec des inotropes (dobutamine), une réponse biphasique, correspondant à une amélioration du mouvement de la paroi à faible dose et à une diminution du mouvement (due à l'ischémie) à forte dose d'inotrope, est caractéristique d'un tissu viable (figure 24.6). L'ajout d'un produit de contraste pour une délimitation optimale de la frontière endocardique et l'évaluation de la déformation (vitesse) améliore encore la précision diagnostique de l'échocardiographie de stress [29].

Tableau 24.4. Modalités et techniques cliniques actuelles d'imagerie non invasive pour évaluer la viabilité.

Fonction systolique et/ou réserve contractile
Échocardiographie de stress à la dobutamine
IRM de stress à la dobutamine
SPECT à la dobutamine
Imagerie de déformation (Doppler tissulaire, *speckle-tracking*)
Perfusion et/ou métabolisme
TEP (82Rb, 13NH3 et/ou 18FDG)
SPECT (201-thallium, 99mTc-sestamibi ou 99mTc-tétrofosmine)
Échocardiographie de contraste
IRM de perfusion de premier passage
Cicatrice
Échocardiographie et IRM (épaisseur de la paroi)
Imagerie de déformation (Doppler tissulaire, *speckle-tracking*)
Rehaussement retardé par IRM
Rehaussement retardé par scanner

FDG : 18-fluorodéoxyglucose ; IRM : imagerie par résonance magnétique cardiaque ; NH3 : ammoniac ; Rb : rubidium ; scanner : tomographie informatisée multidétecteur ; SPECT : tomographie informatisée par émission monophotonique ; Tc : technétium ; TEP : tomographie par émission de positons.

Fonction, taille et forme du ventricule gauche

Outre les modifications fonctionnelles, les altérations structurelles du VG sont caractéristiques de l'évolution de la maladie cardiaque vers l'IC clinique. Le remodelage ventriculaire comprend l'augmentation de la taille et de la masse du VG, le développement d'une géométrie plus sphérique du VG et l'apparition d'une fibrose. La taille et la forme du VG, deux paramètres reflétant le remodelage, ainsi que la fonction du VG, sont des déterminants clés du pronostic chez les patients souffrant d'IC, en particulier après un infarctus du myocarde, et doivent être pris en compte lors de la planification de stratégies thérapeutiques individuelles.

La gravité de la dysfonction ventriculaire gauche a un impact pronostique majeur chez les patients souffrant d'IC et est donc intégrée dans le modèle d'IC de Seattle qui calcule la survie projetée au départ et après le traitement de l'IC [30]. En outre, une FEVG altérée est un déterminant majeur du risque de décès chez les patients subissant une chirurgie cardiaque [31].

Outre le pronostic, la fonction ventriculaire gauche a des implications thérapeutiques. Chez les patients souffrant de cardiopathie valvulaire, la fonction et les dimensions du VG sont évaluées pour déterminer le moment optimal et l'indication d'une intervention valvulaire [32]. L'indication de l'implantation d'un DAI en prévention primaire ou d'un dispositif de resynchronisation repose sur la FEVG [33]. L'échocardiographie est la modalité d'imagerie de première intention pour déterminer la fonction systolique du VG et, compte tenu de son importance pronostique et thérapeutique, il est recommandé de quantifier la FEVG.

La taille du VG, qui reflète l'étendue du remodelage du VG et des lésions cardiaques, peut même être un déterminant pronostique plus important et un guide pour la prise de décision thérapeutique. En effet, plusieurs études ont indiqué que les dimensions du VG offrent une valeur pronostique supplémentaire par rapport à la FEVG chez les patients souffrant d'IC [34, 35]. Le diamètre télésystolique du VG est

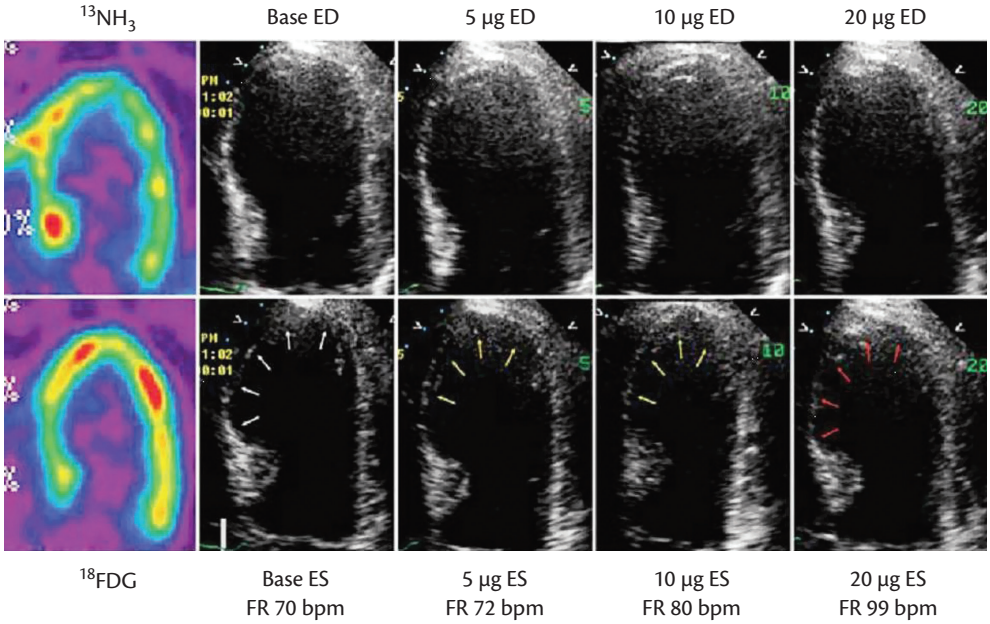

Figure 24.6. Échocardiographie de stress à la dobutamine pour évaluer la viabilité du myocarde.
Un dysfonctionnement myocardique régional (flèches blanches) est présent sur la vue apicale du VG à quatre chambres pendant l'échocardiographie au repos lorsque les images de fin de diastole (ED) et de fin de systole (ES) sont comparées à la ligne de base (Base). Une perfusion préservée (restaurée) sur l'imagerie 13NH3-TEP et une absorption normale du glucose sur l'imagerie 18fluorodéoxyglucose-TEP au repos indiquent une sidération myocardique. La revascularisation est indiquée lorsque le dysfonctionnement myocardique régional s'améliore (flèches jaunes) à faible dose de dobutamine (10 µg) et se détériore à la dose maximale (20 µg), ce que l'on appelle la réponse biphasique, indiquant une viabilité avec une ischémie superposée.
Reproduit de Nihoyannopoulos P et Vanoverschelde JL. Myocardial ischaemia and viability: the pivotal role of echocardiography. Eur Heart J 2011 ; 32 : 810-9, avec l'autorisation d'Oxford University Press.

un marqueur de risque pronostique indépendant chez les patients souffrant d'une valvulopathie mitrale importante et est mis en œuvre dans les recommandations pour la gestion d'une valvulopathie mitrale [36]. Il a été rapporté qu'un VG trop dilaté (diamètre de fin de diastole > 65 mm) chez les patients souffrant d'IC compromet le succès de la revascularisation (malgré la présence de viabilité) et l'issue de la chirurgie pour IM organique ou fonctionnelle [37, 38]. Une dilatation sévère du VG peut donc justifier des mesures thérapeutiques supplémentaires, telles que la reconstruction ventriculaire [38].

L'altération de la forme du VG diminue encore la fonction systolique du VG en réduisant l'efficacité de la pompe et est associée au développement d'une IM fonctionnelle. L'indice de sphéricité du VG (rapport maximal entre la longueur et la largeur), la distance entre les muscles papillaires, le déplacement apical du muscle papillaire (augmentation de la longueur entre le muscle papillaire et l'anneau mitral) et l'augmentation de l'angle postérolatéral (entre le feuillet postérieur et l'anneau mitral) ont été utilisés comme paramètres de la forme du VG (remodelage) et sont étroitement liés à la réussite de la réparation du feuillet mitral en cas d'IM (fonctionnelle) [39]. La forme du VG a également un impact sur la chirurgie de restauration ou de remodelage ventriculaire, dont l'anévrismectomie, chez les patients souffrant d'IC.

Insuffisance mitrale

Comme indiqué précédemment, le remodelage global ou local du VG chez les patients souffrant d'IC peut entraîner une régurgitation mitrale fonctionnelle due à l'attachement du feuillet mitral et à l'échec de la coaptation. L'IM organique reflète un dysfonctionnement valvulaire dû à une maladie structurelle primaire des feuillets. L'IM fonctionnelle est fréquente, elle survient chez 30 à 50 % des patients atteints de cardiomyopathie dilatée et chez environ 12 % des patients dans le mois qui suit un infarctus du myocarde aigu (IM ischémique) [40, 41]. Une IM fonctionnelle modérée à sévère a un impact pronostique négatif indépendant chez ces patients et justifie des mesures thérapeutiques supplémentaires [40-42]. Il est donc obligatoire de déterminer la présence, la sévérité, l'étiologie et le mécanisme de l'IM chez les patients souffrant d'IC, car cela influence la prise de décision clinique ultérieure. L'échocardiographie est la modalité de première intention pour cette évaluation. L'échocardiographie Doppler couleur identifie la présence d'une IM et est utilisée pour l'évaluation initiale de la sévérité de l'IM. Il est recommandé d'adopter une approche intégrée utilisant des paramètres qualitatifs et quantitatifs, notamment la largeur de la veina contracta, le débit veineux pulmonaire en doppler pulsé, les caractéristiques du jet régurgitant, la dominance du flux entrant mitral précoce, les volumes d'éjection et la surface d'isovélocité proximale (PISA) [39]. Cette dernière permet de quantifier avec précision la gravité de l'IM en mesurant la surface efficace de l'orifice régurgitant (EROA) et le volume régurgitant. Il convient de noter que des valeurs seuils différentes sont rapportées pour la gravité organique et fonctionnelle de l'IM. Pour remédier aux divergences actuelles entre les recommandations concernant l'évaluation quantitative de l'IM

fonctionnel, un concept unificateur a récemment été proposé, basé sur des données de résultats pronostiques [42]. Une IM fonctionnelle significative qui influence davantage le résultat de l'IC et qui est donc potentiellement susceptible de bénéficier de thérapies orientées vers les valves, est identifiée par une EROA de ≥ 30 mm^2 et un volume régurgitant de ≥ 45 mL. En outre, lorsque l'EROA se situe entre 20 et 29 mm^2 et que le volume régurgitant est compris entre 30 et 44 mL, une fraction régurgitante calculée de ≥ 50 % implique également un risque élevé. Comme l'EROA dans l'IM fonctionnelle est plutôt non circulaire, l'échocardiographie tridimensionnelle peut encore améliorer la précision pour quantifier l'IM et évaluer sa gravité en permettant sa visualisation directe (figure 24.7) [43]. Alternativement, l'IRM permet également de quantifier la gravité de l'IM. La gravité de l'IM est encore mieux précisée par l'analyse des effets de la charge volumique sur la taille de l'oreillette gauche et du VG et sur les pressions de l'artère pulmonaire, qui sont inclus dans les critères de traitement [36].

L'identification ultérieure de l'étiologie et du mécanisme de l'IM est effectuée sur la base de l'évaluation morphologique et géométrique de la valve mitrale et du VG. L'IM organique se présente généralement avec un excès de mobilité des feuillets dû à un prolapsus ou à un *flail* (comme dans la maladie de Barlow et le déficit fibroélastique) ou, moins fréquemment, avec une restriction des feuillets tout au long du cycle cardiaque (comme dans les maladies rhumatismales ou dégénératives). La restriction systolique (postérieure) des feuillets est caractéristique de l'IM fonctionnelle. L'échocardiographie transoesophagienne est plus précise pour l'analyse morphologique de la valve mitrale lorsque l'échocardiographie transthoracique n'est pas concluante. L'échocardiographie tridimensionnelle peut toutefois offrir des performances diagnostiques supérieures, en permettant une vue mitrale de face et la construction d'une infinité de plans de reformation bidimensionnels pour identifier le type, l'emplacement et l'étendue des lésions de la valve mitrale (figure 24.8). En outre, elle fournit une plateforme de communication commune avec les chirurgiens cardiaques. Outre la morphologie mitrale, les indices géométriques mitraux, tels que la longueur et la distance de coaptation, le diamètre de l'anneau, la zone de *tenting* et l'angle postérieur du feuillet mitral fournissent des informations précieuses pour évaluer les options thérapeutiques et prédire le succès de l'intervention, en particulier dans le cas de l'IM fonctionnelle. Ces indices peuvent être étudiés par échocardiographie bidimensionnelle et tridimensionnelle [44].

Les options thérapeutiques chez les patients souffrant d'IC avec une IM fonctionnelle importante comprennent l'optimisation du traitement médical, la resynchronisation et une

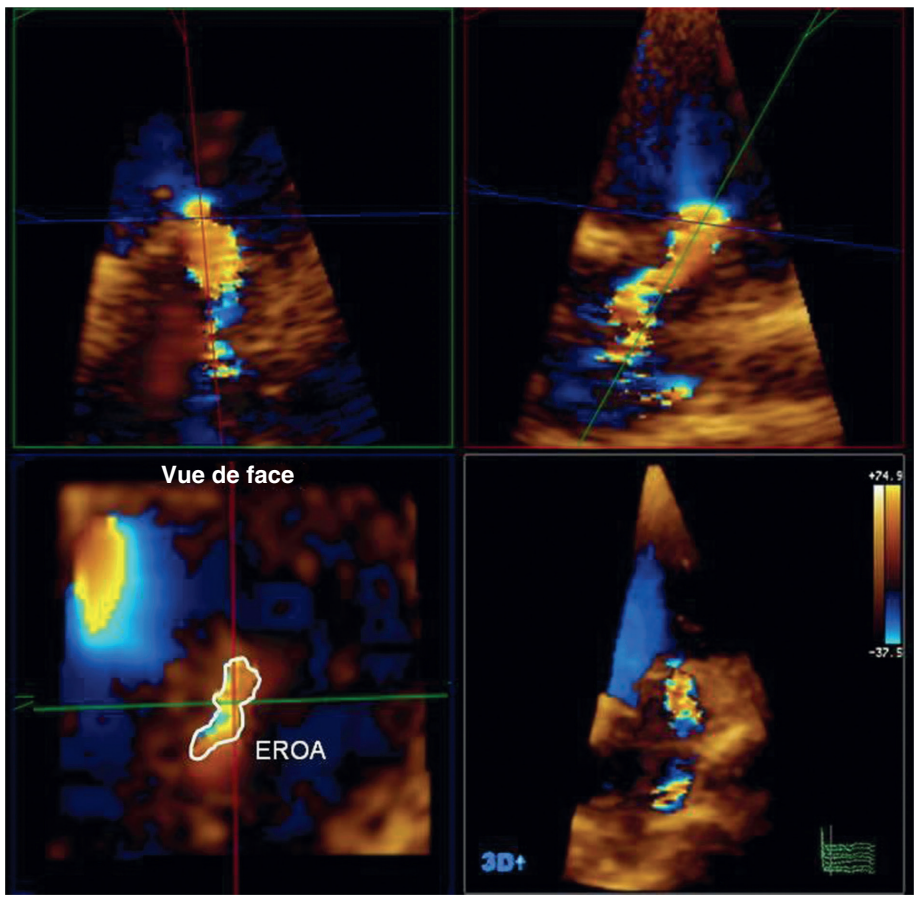

Figure 24.7. Échocardiographie transthoracique tridimensionnelle pour évaluer la surface effective de l'orifice régurgitant chez un patient présentant une régurgitation mitrale fonctionnelle.
Un recadrage manuel dans les plans d'imagerie perpendiculaires à la direction du jet régurgitant est effectué pour obtenir la plus petite surface de section efficace de l'orifice régurgitant (EROA). L'EROA est ensuite quantifiée par planimétrie dans la vue mitrale de face. On constate une régurgitation mitrale fonctionnelle modérée à sévère avec une EROA tridimensionnelle allongée en forme d'ellipse (0,19 cm^2).