

# 8

## Systeme respiratoire

### 8.1 Généralités

Lors de l'inspiration, l'air inspiré parvient aux alvéoles pulmonaires en empruntant un système tubulaire creux très ramifié. C'est dans ces alvéoles qu'ont lieu les échanges gazeux. L'air est ensuite expiré en suivant le trajet inverse.

### 8.2 Nez et sinus paranasaux

Les cavités nasales se trouvent sous les lobes frontaux du cerveau. Les sinus paranasaux sont en communication avec les cavités nasales.

### 8.3 Pharynx et larynx

Le pharynx, se composant des voies respiratoires et digestives, s'étend de la base du crâne au bord inférieur du larynx. Le larynx est un conduit aérien, l'organe d'élaboration des sons (organe de la phonation) et il ferme la trachée lors de la déglutition.

### 8.4 Arbre trachéobronchique

La trachée relie le larynx aux bronches. Elle se divise en deux bronches principales (bronches souches) à peu près au niveau de la base du cœur. De ces bronches partent des ramifications dont le calibre diminue au fur et à mesure, exactement comme les branches d'un arbre.

### 8.5 Poumons

Les deux poumons (droit et gauche) remplissent la cavité thoracique. En raison de leurs contacts avec la plèvre, ils suivent les mouvements de la cavité thoracique lors de l'inspiration et de l'expiration.

### 8.6 Respiration

Les échanges gazeux ne peuvent avoir lieu que lorsqu'il existe une différence de pression engendrant un flux d'air. Un système central de commande régule la profondeur et la fréquence de la respiration en l'adaptant aux conditions internes et à celles du milieu extérieur.

## 8.1 Généralités



Le système respiratoire se compose des structures suivantes :

- les **cavités nasales** ;
- les **sinus paranasaux** (frontaux, sphénoïdaux, maxillaires et ethmoïdaux) ;
- une **partie du pharynx** ;
- le **larynx** ;
- la **trachée** ;
- les **bronches** ;
- les **alvéoles pulmonaires**.

L'air inspiré entre dans les cavités nasales et atteint le pharynx en passant par les **choanes** (orifice postérieur des cavités nasales). Le pharynx représente le carrefour des voies respiratoires et digestives : l'air inspiré parvient dans le larynx situé en avant, tandis que les voies digestives cheminent en arrière du larynx.

La trachée fait suite au larynx. Elle se divise en ses deux **bronches principales** environ à la hauteur du corps de la 4<sup>e</sup> vertèbre thoracique (T4). Ces dernières pénètrent dans les poumons au niveau du **hile pulmonaire**, puis se ramifient en **bronches lobaires** qui se ramifient en **bronches segmentaires**.

Ces ramifications se poursuivent pour donner naissance à des bronches de plus en plus petites jusqu'à devenir des **bronchioles** qui se terminent dans le conduit alvéolaire des alvéoles pulmonaires.



### Code couleur

Cavités nasales	<i>Rouge clair</i>	Cavité orale (buccale)	<i>Jaune</i>
Pharynx	<i>Orange</i>	Os hyoïde	<i>Rouge foncé</i>
Larynx	<i>Bleu clair</i>	Trachée	<i>Bleu foncé</i>
Lobe pulmonaire gauche	<i>Rose</i>	Lobe pulmonaire droit	<i>Vert clair</i>
Bronche principale gauche	<i>Gris</i>	Bronches plus petites	<i>Violet</i>
Bronche principale droite	<i>Vert foncé</i>	Sinus frontal et sphénoïdal	<i>Marron</i>



### Exercice

Cas clinique : lors d'une fête d'anniversaire, un enfant avale une cacahuète. Celle-ci se loge dans la bronche lobaire inférieure du poumon droit. Retracer le chemin logique de ce corps étranger

---

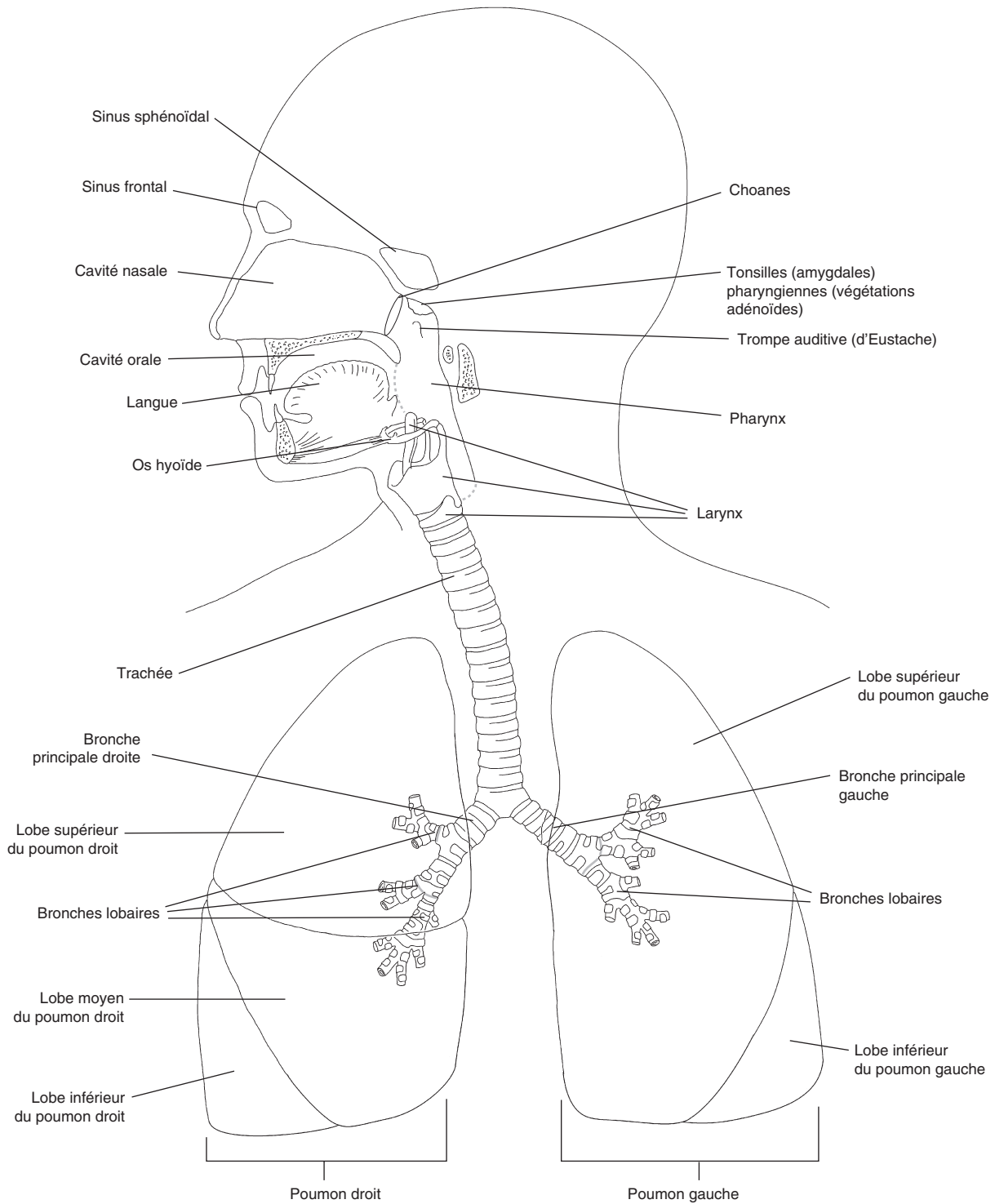


---



---

**Oropharynx – trachée – bronche principale droite – bronche lobaire inférieure droite – larynx – cavité orale**



### Vue d'ensemble de l'appareil respiratoire

*Apprendre l'anatomie et la physiologie en coloriant*

© 2026 Elsevier Masson SAS. Tous droits réservés, y compris ceux relatifs à la fouille de textes et de données, à l'entraînement de l'intelligence artificielle et aux technologies similaires.

## 8.2 Nez et sinus paranasaux



Les fosses nasales sont formées chacune par les structures suivantes :

- les **narines** (orifices externes du nez) ;
- le **vestibule nasal** ;
- le **septum nasal** (cloison séparant la cavité nasale en deux fosses nasales) ;
- les **cornets nasaux** (supérieur, moyen et inférieur) ;
- les **choanes** (orifices postérieurs des fosses nasales).

Les deux narines permettent l'entrée de l'air inhalé dans le vestibule nasal, puis dans la fosse nasale correspondante. La cavité nasale est séparée en deux fosses nasales par une cloison, le **septum nasal**. La position des six **cornets nasaux** (trois de chaque côté) ralentit le flux d'air entrant, ce qui permet l'humidification, le réchauffement et la filtration de l'air inspiré. L'épithélium olfactif se trouve sur le plafond de la cavité nasale.

À leur extrémité postérieure, les fosses nasales s'ouvrent dans le nasopharynx par les **choanes**.

Les **sinus paranasaux** sont des cavités creusées dans des os proches du nez. Ils communiquent avec les fosses nasales par des conduits s'abouchant principalement dans les méats nasaux supérieur et moyen. En tant que caisse de résonance, les sinus paranasaux participent au timbre de la voix.

Les sinus paranasaux (pairs) sont au nombre de quatre :

- le **sinus frontal**, au-dessus de l'orbite ;
- le **sinus maxillaire**, en dessous de l'orbite ;
- le **sinus ethmoïdal** entre les deux angles internes de l'œil ;
- le **sinus sphénoïdal** au-dessus du nasopharynx.



### Code couleur

Sinus frontal	<i>Jaune</i>	Sinus sphénoïdal	<i>Violet</i>
Sinus maxillaire	<i>Bleu foncé</i>	Sinus ethmoïdal	<i>Marron</i>
Vestibule nasal	<i>Rouge foncé</i>	Nasopharynx	<i>Rose</i>
Fosse nasale avec cornets nasaux	<i>Rouge clair</i>	Encéphale	<i>Bleu clair</i>
Palais avec la luette	<i>Vert foncé</i>	Dents et lèvre supérieure	<i>Orange</i>
Tous les os du crâne	<i>Vert clair</i>		

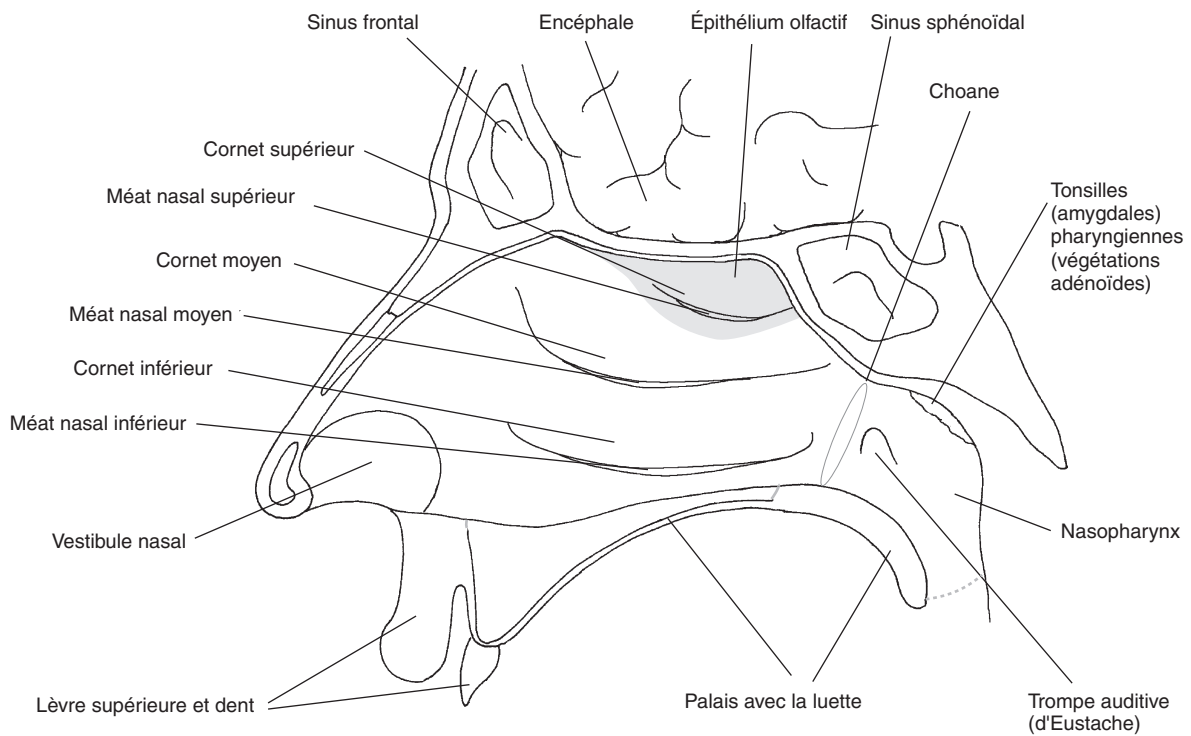


### Exercice

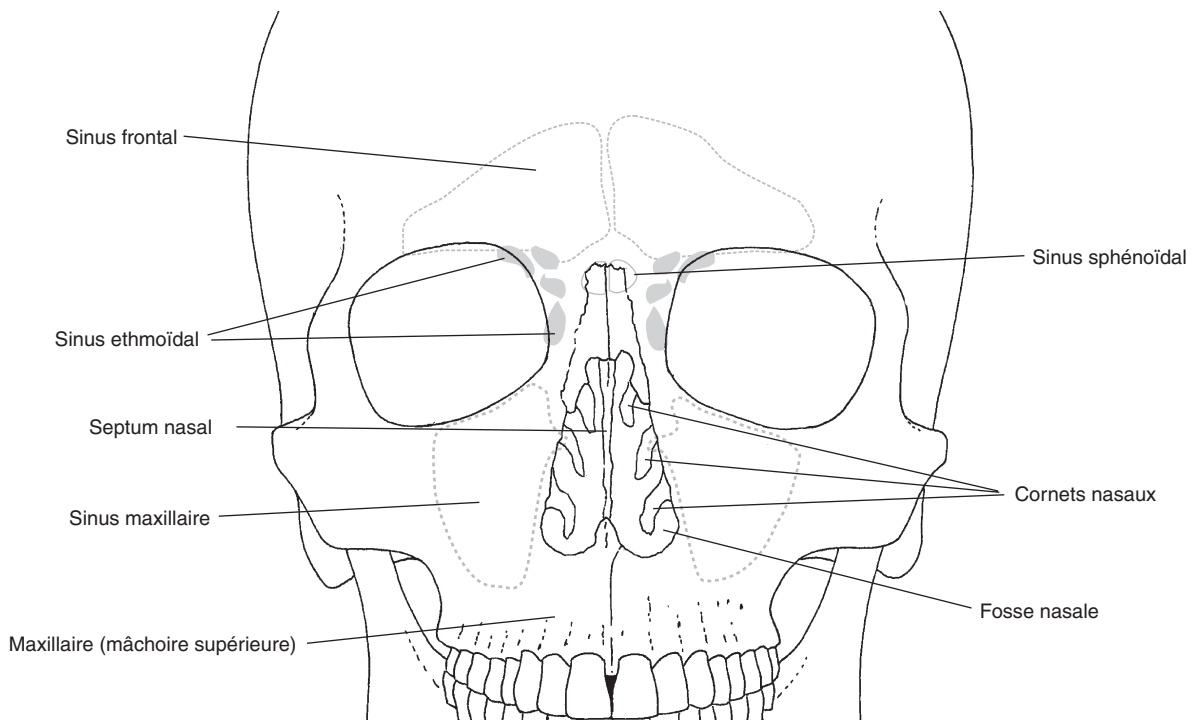
Complétez les phrases suivantes au crayon rouge :

1. L'épithélium cilié recouvre presque la totalité des fosses nasales, il \_\_\_\_\_  
\_\_\_\_\_.
2. L'épithélium olfactif \_\_\_\_\_  
\_\_\_\_\_.
3. Le sinus paranasal \_\_\_\_\_  
\_\_\_\_\_.

**Analyse les molécules odorantes et génère un influx nerveux (électrique) – réduit le poids de l'os et influence le timbre de la voix – purifie et humidifie l'air inspiré**



#### Vue de la paroi latérale droite de la fosse nasale



#### Fosses nasales et sinus paranasaux, vue ventrale

*Apprendre l'anatomie et la physiologie en coloriant*

© 2026 Elsevier Masson SAS. Tous droits réservés, y compris ceux relatifs à la fouille de textes et de données, à l'entraînement de l'intelligence artificielle et aux technologies similaires.

## 8.3 Pharynx et larynx



Le **pharynx** se divise en trois parties :

- le **nasopharynx** (*rhinopharynx*);
- l'**oropharynx**;
- le **laryngopharynx** (*hypopharynx*).

Le nasopharynx contient les tonsilles (amygdales) pharyngiennes et débouche sur la trompe auditive (ou d'Eustache). Les voies aériennes et digestives se croisent dans l'oropharynx (*carrefour aérodigestif*). Le laryngopharynx se continue par l'œsophage à hauteur du cartilage cricoïde.

Le **larynx** est limité dans sa partie supérieure par l'**os hyoïde** et dans sa partie inférieure par la **trachée**. Il est formé :

- de l'**épiglotte**;
- du **cartilage thyroïde**;
- du **cartilage cricoïde**;
- de deux **cartilages aryénoïdes**.

L'épiglotte empêche les aliments d'entrer dans les voies aériennes. Le cartilage cricoïde, situé sous le cartilage thyroïde, porte les deux cartilages aryénoïdes. Ces derniers dirigent la position des deux **cordes vocales (ligament vocal)**. Lorsque la **glotte** (espace entre les deux plis vocaux) est dans sa position de repos, adaptée à la respiration, elle est ouverte ; lorsqu'elle est dans sa position de phonation, elle est fermée. La fréquence des vibrations et, de ce fait, le ton de la voix dépendent de la longueur des cordes vocales, de leur tension et de leur épaisseur.



### Code couleur

Cavité nasale	<i>Rouge clair</i>	Nasopharynx	<i>Rouge foncé</i>
Cavité orale	<i>Jaune</i>	Oropharynx	<i>Orange</i>
Trachée	<i>Bleu foncé</i>	Laryngopharynx	<i>Marron</i>
Os hyoïde	<i>Gris</i>	Épiglotte	<i>Vert clair</i>
Cartilage thyroïde	<i>Vert foncé</i>	Cartilage cricoïde	<i>Bleu clair</i>
Cartilages aryénoïdes	<i>Rose</i>	Cordes vocales (ligaments vocaux)	<i>Violet</i>



### Exercice

L'atteinte de chacune des structures anatomiques présentées de 1 à 4 entraîne l'une des maladies citées ci-dessous. Dites laquelle en respectant le code couleur.

1. Ligament vocal :

---

2. Trompe auditive :

---

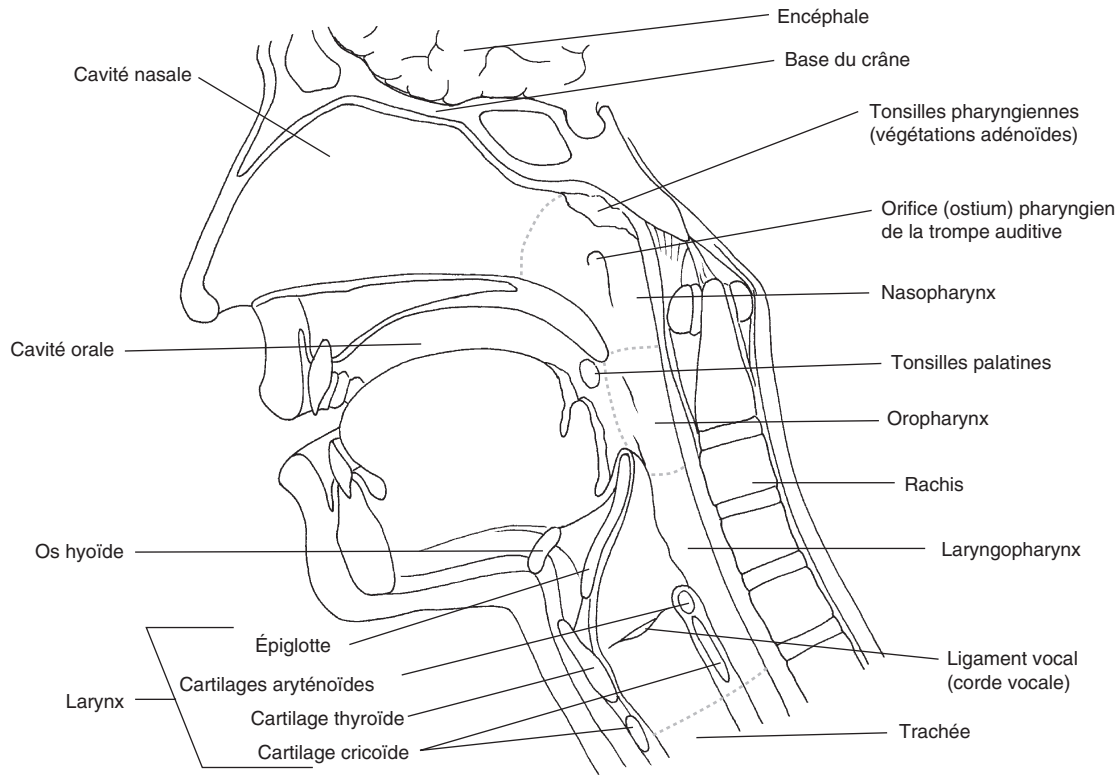
3. Épiglotte :

---

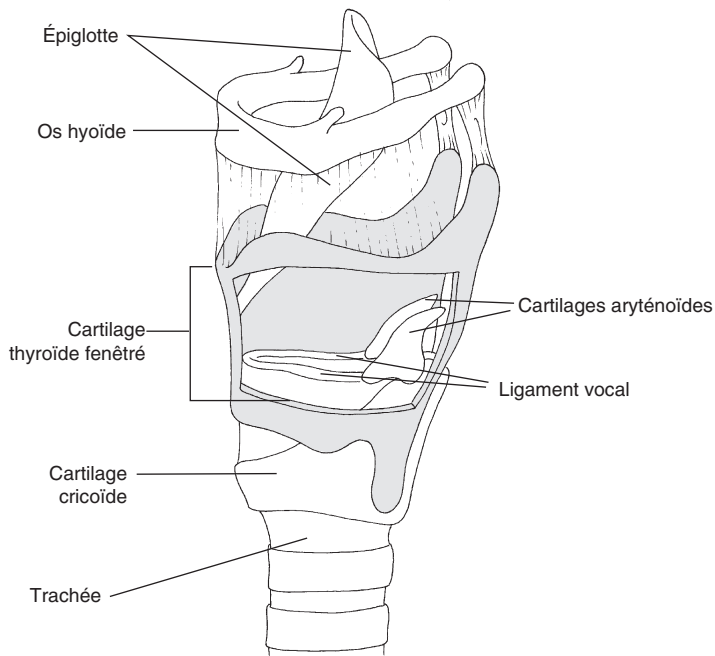
4. Laryngopharynx :

---

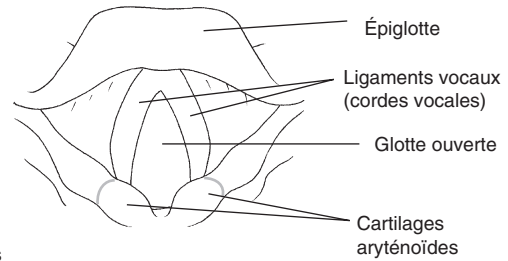
**Voix enrouée (par ex. en cas de rhume) – œdème de l'épiglotte (tuméfaction survenant par ex. après une piqûre de guêpe) – troubles de la déglutition (par ex. en cas de cancer dû au tabagisme) – catarrhe tubaire (associée à une inflammation de l'oreille moyenne)**



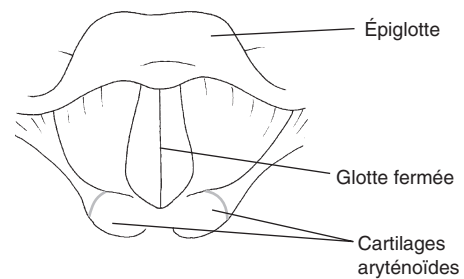
**Présentation étagée du pharynx**



**Position de repos (respiration)**



**Position de phonation**



**Larynx, vue de dessus**

**Os hyoïde et squelette cartilagineux du larynx**

*Apprendre l'anatomie et la physiologie en coloriant*  
 © 2026 Elsevier Masson SAS. Tous droits réservés, y compris ceux relatifs à la fouille de textes et de données, à l'entraînement de l'intelligence artificielle et aux technologies similaires.

## 8.4 Arbre trachéobronchique



L'**arbre trachéobronchique** se compose des structures suivantes :

- la **trachée**;
- les **bronches principales**;
- les **bronches lobaires**;
- les **bronches segmentaires**;
- les **petites bronches et bronchioles**;
- les **alvéoles pulmonaires**.

La trachée mesure environ 12 cm de long. Elle commence à peu près à la hauteur de la 6<sup>e</sup> ou de la 7<sup>e</sup> vertèbre cervicale (C6-C7) juste à la suite du cartilage cricoïde. Elle est tapissée d'un épithélium cilié et composée de 16 à 20 anneaux hyalins cartilagineux qui assurent l'ouverture constante des voies aériennes. La **bifurcation trachéobronchique** marque la division de la trachée en deux **bronches principales** : la bronche principale droite prolonge à peu près le trajet de la trachée, alors que la bronche principale gauche part en faisant un angle aigu. Ces bronches principales se divisent ensuite :

- en **bronches lobaires** : deux à gauche et trois à droite;
- puis en **bronches segmentaires** : le plus souvent, neuf à gauche et dix à droite;
- puis en de très nombreuses **petites bronches** aussi bien à droite qu'à gauche.

Plus la bronche se rétrécit, plus sa structure pariétale s'amincit. Les bronches les plus petites (appelées *bronchioles*) sont dépourvues de cartilage, mais contiennent de ce fait de nombreuses fibres musculaires lisses qui régulent le flux aérien entrant et sortant. Certaines **bronchioles**, appelées *bronchioles respiratoires*, présentent déjà quelques alvéoles pulmonaires avant de se diviser en canaux alvéolaires borgnes pourvus de très nombreuses **alvéoles**.



### Code couleur

Larynx	<i>Bleu clair</i>	Trachée	<i>Bleu foncé</i>
Bronche principale droite	<i>Vert clair</i>	Bronche principale gauche	<i>Orange</i>
Bronches lobaires droites	<i>Vert foncé</i>	Bronches lobaires gauches	<i>Marron</i>
Bronches segmentaires droites	<i>Violet</i>	Bronches segmentaires gauches	<i>Rouge clair</i>
Bronchiole	<i>Gris</i>	Bronchioles respiratoires	<i>Jaune</i>
Alvéoles	<i>Rose</i>	Vaisseaux et capillaires	<i>Rouge foncé</i>



### Exercice

Associez les maladies citées de 1 à 3 aux structures anatomiques correspondantes présentées ci-dessous en respectant le code couleur.

1. Asthme :

---

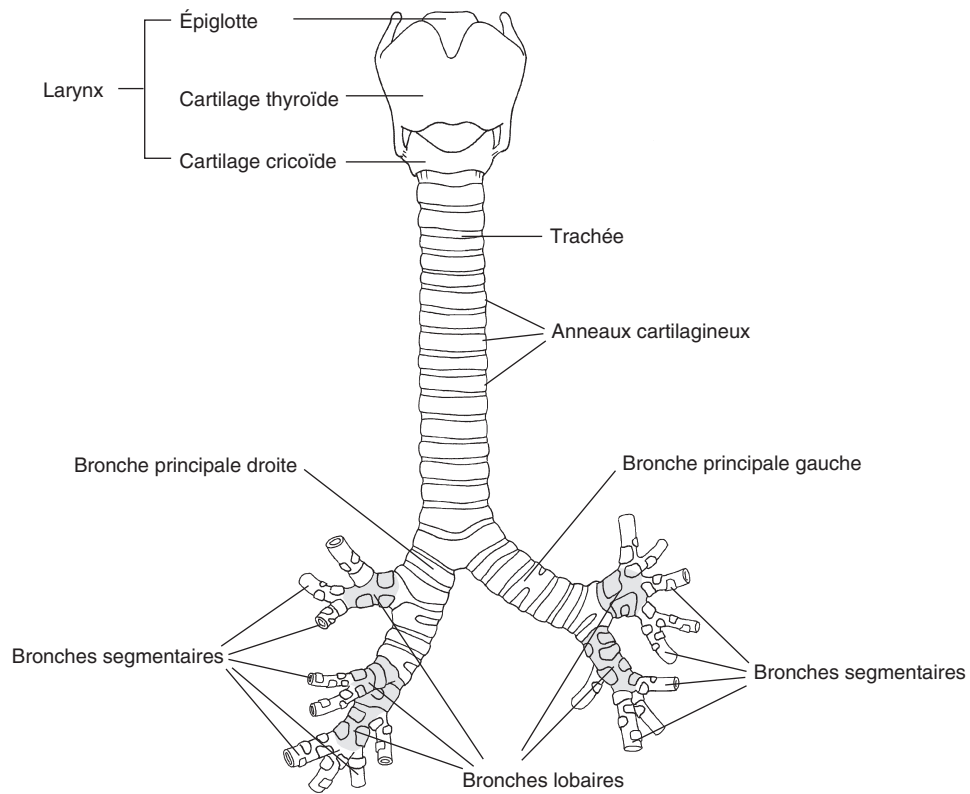
2. Emphysème pulmonaire :

---

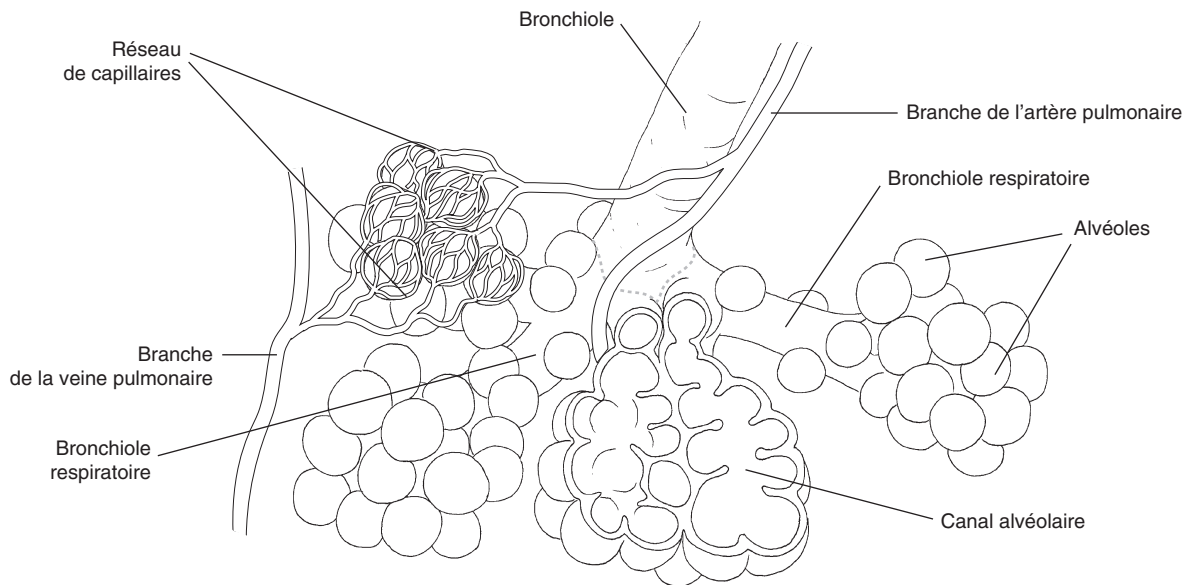
3. Inflammation de la gorge avec douleur et toux :

---

Alvéoles – trachée – bronches



#### Aperçu du larynx, de la trachée et des bronches



#### Bronchioles et alvéoles

*Apprendre l'anatomie et la physiologie en coloriant*

© 2026 Elsevier Masson SAS. Tous droits réservés, y compris ceux relatifs à la fouille de textes et de données, à l'entraînement de l'intelligence artificielle et aux technologies similaires.

## 8.5 Poumons



Les **poumons** droit et gauche sont formés de bronches, de vaisseaux sanguins et lymphatiques, de fibres du système nerveux autonome (végétatif), d'un tissu conjonctif composé de fibres de collagène et élastiques ainsi que de millions d'alvéoles pulmonaires.

Le poumon gauche est divisé en deux lobes : un lobe supérieur et un lobe inférieur. Le poumon droit est divisé en trois lobes : un lobe supérieur, un lobe moyen et un lobe inférieur.

Le **médiastin** représente la région anatomique séparant les deux poumons. Les bronches principales ainsi que des ramifications de l'artère pulmonaire entrent dans les poumons au niveau du **hile pulmonaire**, tandis que des ramifications des veines pulmonaires en ressortent.

Les **échanges gazeux** entre les **alvéoles** et le **sang** capillaire s'effectuent par diffusion. La distance à parcourir pour l'**oxygène** est d'environ 1 micromètre; il doit traverser différentes structures pour passer d'un alvéole à un érythrocyte (globule rouge, hématie). Il en est de même du dioxyde de carbone qui fait le chemin en sens inverse. Ces structures sont :

- l'**épithélium alvéolaire** qui contient des cellules pavimenteuses appelées *pneumocytes de type 1* et des grandes cellules alvéolaires appelées *pneumocytes de type 2*;
- l'**interstitium** formé de tissu conjonctif;
- l'**endothélium capillaire** formé de cellules épithéliales planes;
- le **plasma sanguin** et les cellules sanguines.

Le **sang enrichi en oxygène** parvient ensuite à l'atrium gauche en empruntant les **veines pulmonaires**.



### Code couleur

Trachée, bronches	<i>Bleu foncé</i>	Lobe supérieur droit	<i>Vert foncé</i>
Lobe moyen droit	<i>Gris</i>	Lobe inférieur droit	<i>Vert clair</i>
Lobe supérieur gauche	<i>Rouge clair</i>	Lobe inférieur gauche	<i>Rose</i>
Médiastin	<i>Bleu clair</i>	Épithélium alvéolaire	<i>Marron</i>
Interstitium	<i>Jaune</i>	Endothélium capillaire	<i>Violet</i>
Capillaire sanguin	<i>Rouge foncé</i>	Cellules du tissu conjonctif	<i>Orange</i>



### Exercice

Complétez les phrases suivantes :

1. L'épithélium alvéolaire est composé d'\_\_\_\_\_.
2. Les pneumocytes de type 2 de l'épithélium alvéolaire sécrètent le \_\_\_\_\_, pour que les alvéoles pulmonaires ne se collabent pas complètement pendant l'expiration.
3. Le diamètre des alvéoles est d'environ \_\_\_\_\_.

**Surfactant (aux effets anti-atélectasique) – 0,06 à 0,2 mm – épithélium pavimenteux simple**