TÊTE 5

Pr Sophie Dupont

Manuel d'anatomie descriptive, fonctionnelle et clinique
© 2022, Elsevier Masson SAS. Tous droits réservés

La tête est l'extrémité crâniale du corps. Elle est constituée du crâne et de la face.
Elle comprend un squelette (massif crânial et massif facial) et des tissus mous (cartilages, fascias, muscles) (fig. 5-1).

LIMITES

La tête est séparée du cou par une ligne brisée passant d'avant en arrière par :
- le bord inférieur du corps de la mandibule ;
- le bord postérieur de la branche de la mandibule ;
- la ligne horizontale allant de l'articulation temporo-mandibulaire à la protubérance occipitale externe.

ENVELOPPES

Fascia superficiel

Le fascia superficiel de la tête est le fascia des muscles cutanés superficiels de la tête. Il forme une enveloppe doublant la face profonde de la peau et recouvrant le massif facial, une partie du massif crânial et le muscle platysma. Il ménage des orifices pour les cavités de la face et les oreilles (méat acoustique externe). Il se continue en avant avec le fascia superficiel cervical mais ne descend pas en arrière au niveau de la nuque.

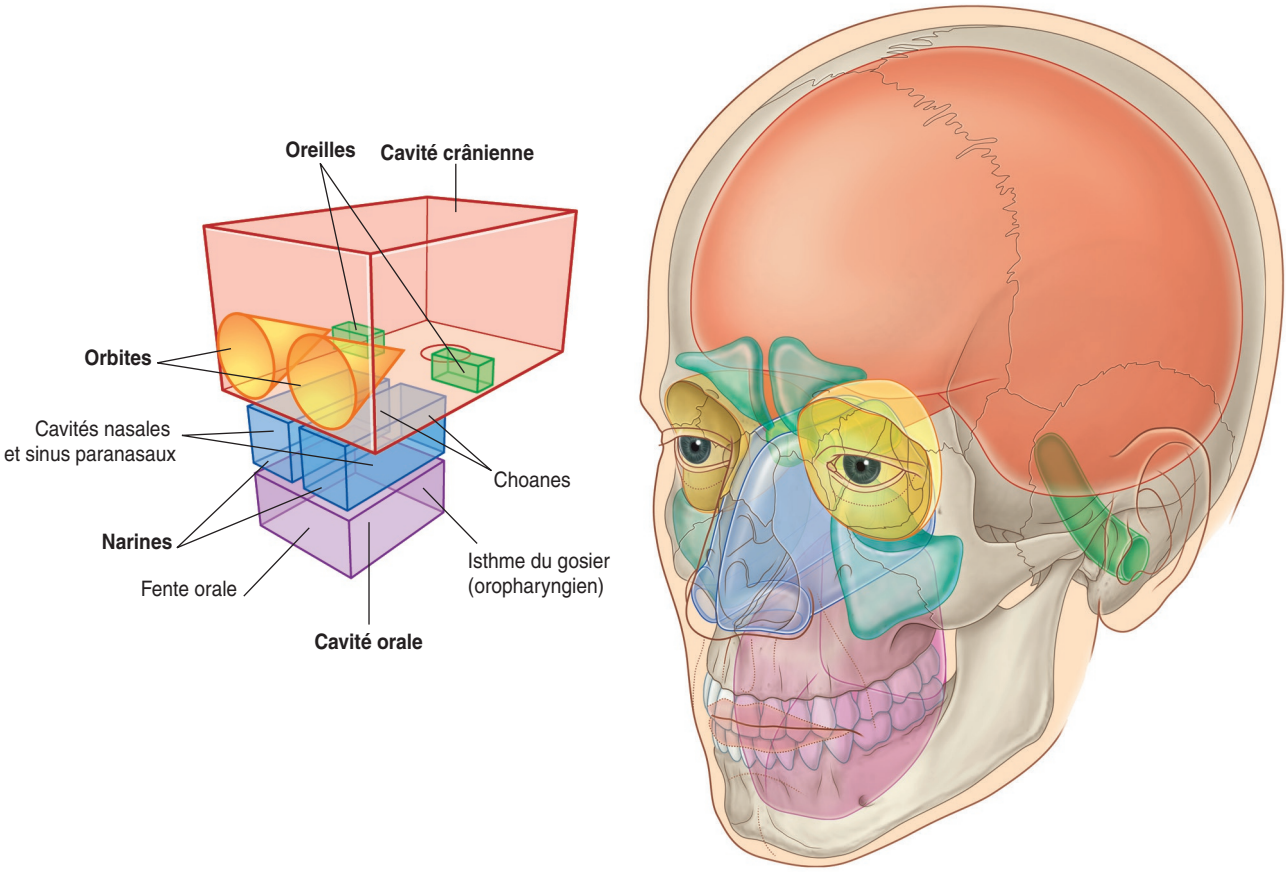

▶ 5-1
Principales régions de la tête.
© Drake 2015.

Il recouvre les muscles les plus superficiels de la face et occupe les espaces laissés libres entre les différents muscles faciaux. Il est alors appelé :
- *aponévrose épicrânienne* (ou *galea aponeurotica*) entre les 2 chefs du muscle occipito-frontal ;
- *fascia temporal superficiel* dans la région temporale ;
- *fascia parotidien* dans la région parotidienne.

En clinique

La technique du lifting consiste à décoller la peau de ce plan aponévrotique, la retendre vers le haut et l'arrière en la laissant adhérer de nouveau au fascia superficiel en regard.

Scalp

Le scalp (ou cuir chevelu) est la partie de la tête qui s'étend des arcades sourcilières en avant à la ligne nuchale supérieure et à la protubérance externe de l'os occipital en arrière (fig. 5-2).
Il comprend 5 couches, de la profondeur vers la superficie :
- le périoste qui recouvre la face exo-crânienne des os de la voûte crânienne ;
- un tissu conjonctif lâche ;
- une couche aponévrotique constituée par le muscle occipito-frontal et son aponévrose épicrânienne ;
- un tissu conjonctif dense contenant des éléments vasculo-nerveux, notamment des éléments nerveux sensitifs issus (fig. 5-3) :
  - du plexus cervical superficiel (cf. p. 359) : nerf petit occipital (branche mastoïdienne du plexus cervical) pour les régions mastoïdienne et occipitale, et nerf grand auriculaire (branche auriculaire du plexus cervical) pour la région auriculaire,

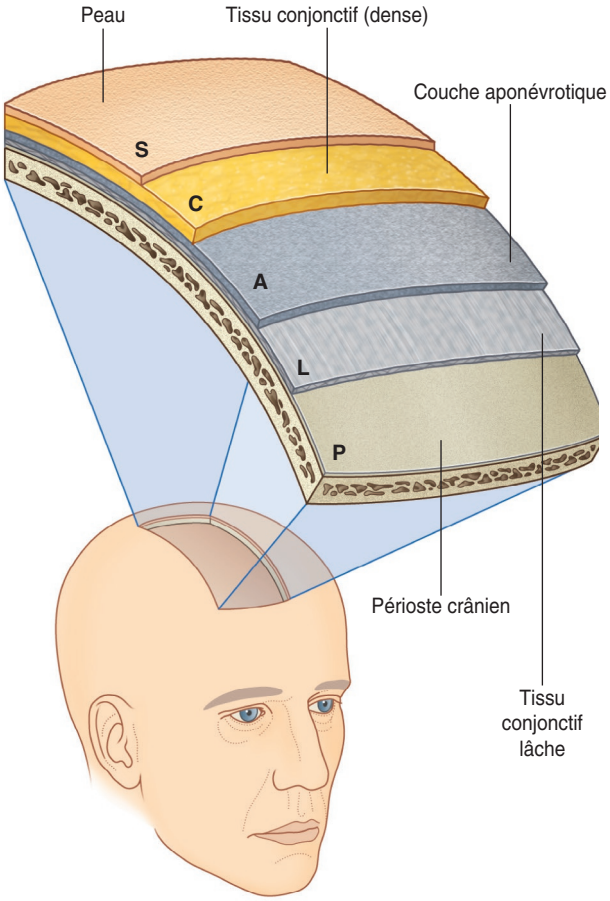

▶ 5-2
Scalp.
© Drake 2015.

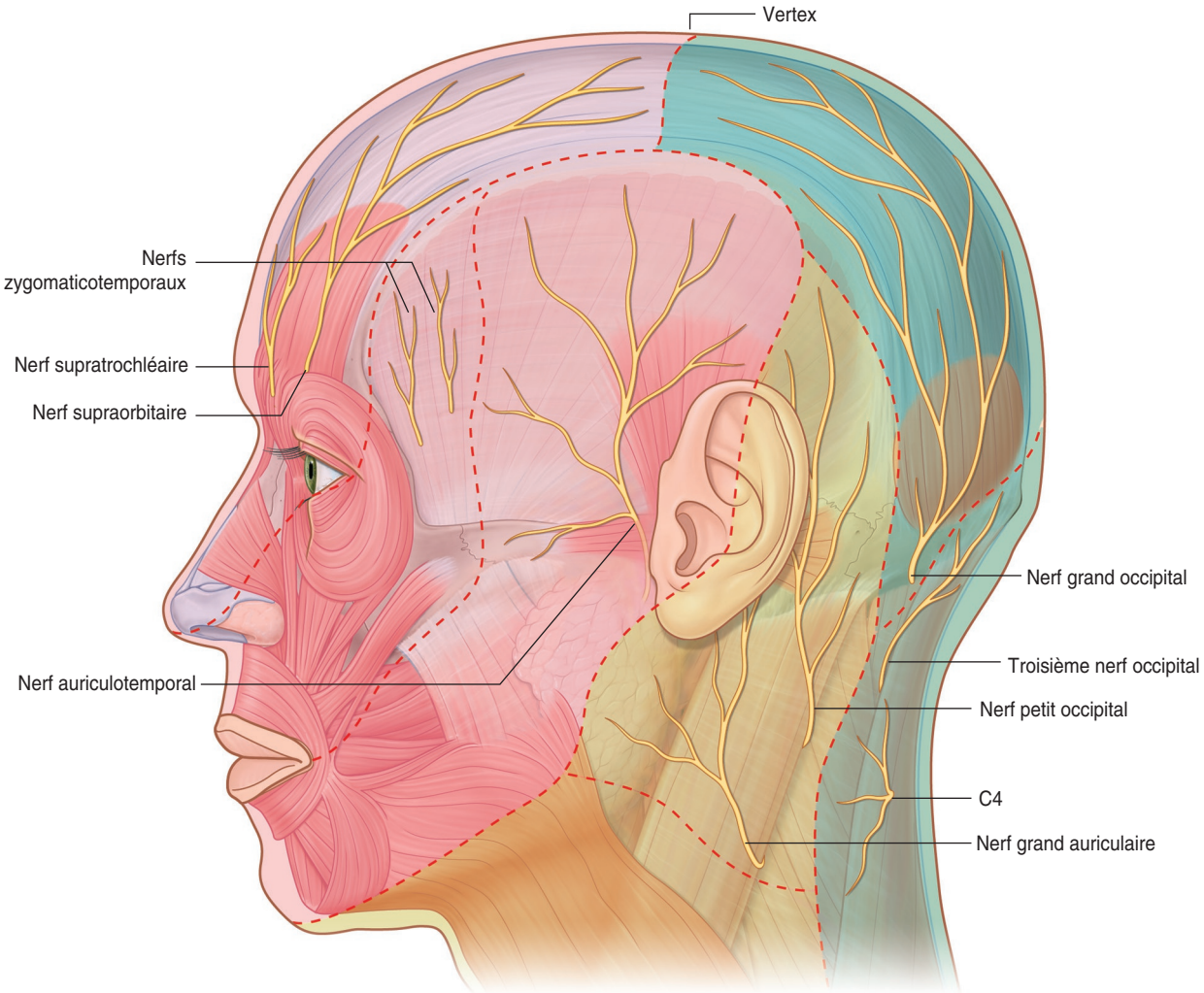

▶ 5-3
Innervation du scalp.
© Drake 2015.

– du nerf grand occipital d'Arnold (rameau postérieur de C2) pour la majeure partie de la portion postérieure du scalp,
– du 3e nerf occipital (branche du rameau postérieur de C3) pour une petite zone de la partie inférieure du scalp,
– des rameaux du nerf trijumeau (V) pour la peau en avant des auricules et du vertex : les nerfs supra-trochléaire, supra-orbitaire, zygomatico-temporal et auriculo-temporal ;

En clinique

La névralgie d'Arnold est une céphalée intense paroxystique de la région cervicale et de l'arrière de la tête causée par une compression du nerf grand occipital.

À noter

Les artères qui vascularisent le scalp sont des branches de l'artère carotide externe (artères auriculaire postérieure, occipitale et temporale superficielle) ou de l'artère ophtalmique (issue de l'artère carotide interne).

- la peau et ses annexes (cf. p. 284).

À noter

Les cheveux sont des annexes cutanées assimilées aux poils.

En clinique

La perte des cheveux s'appelle alopécie.

À noter

Le verbe scalper vient d'une pratique guerrière consistant à arracher tout ou partie du cuir chevelu d'un adversaire, mort ou vivant, le scalp étant conservé comme trophée de guerre.

CRÂNE (FIG. 5-4 ET 5-5)

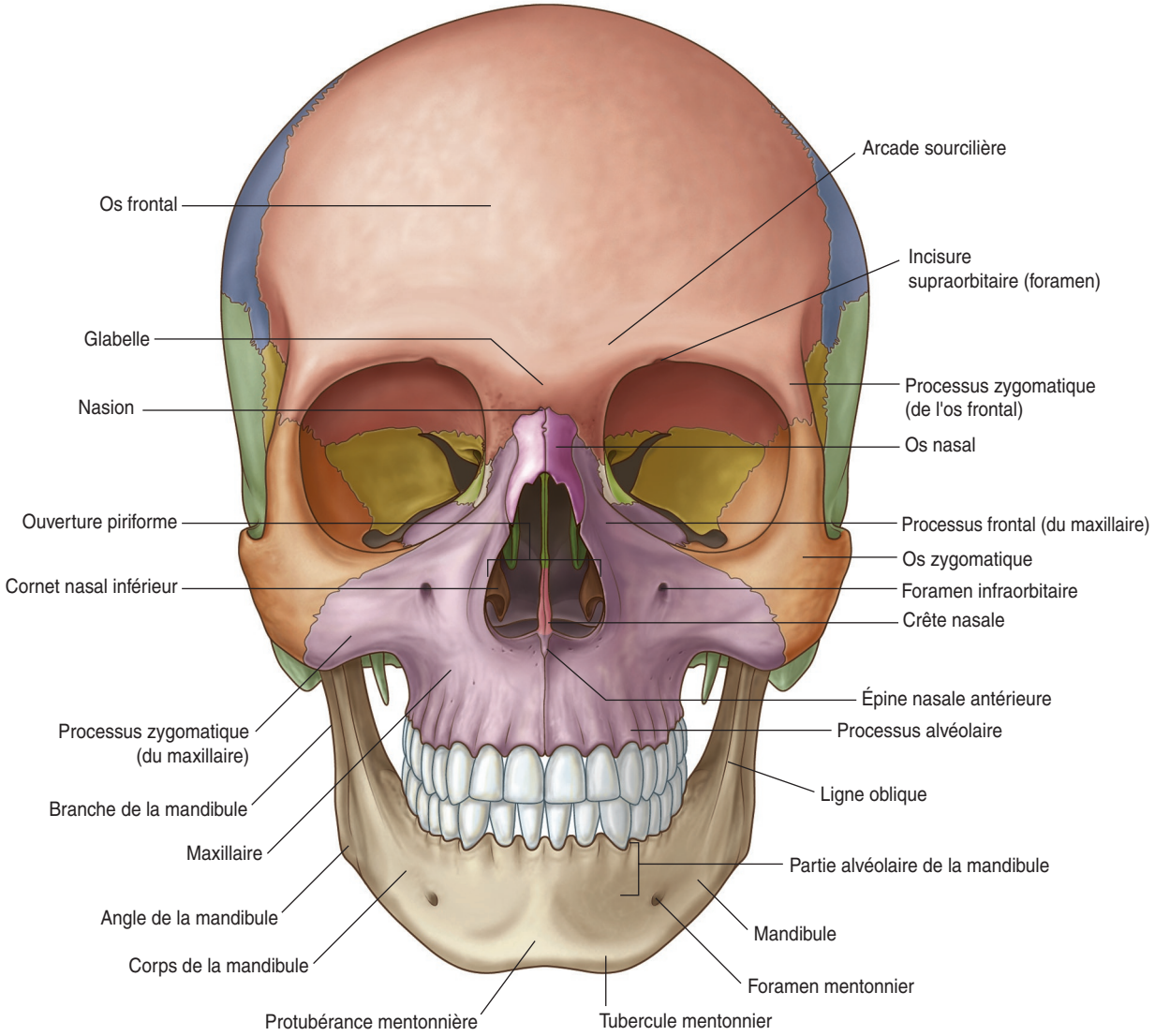

▶ **5-4**
Vue antérieure du crâne.
© Drake 2015.

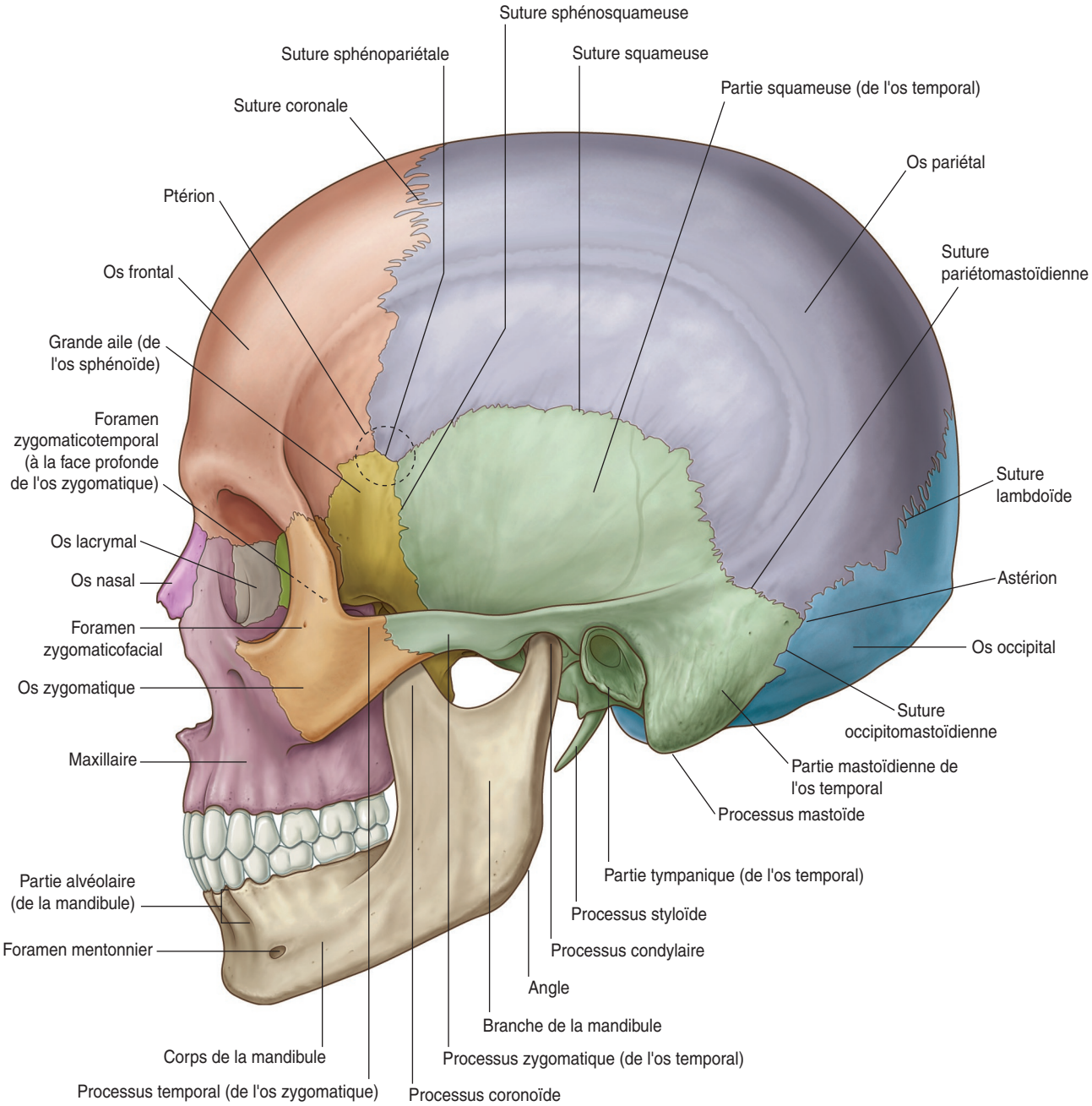

▶ **5-5**
Vue latérale du crâne.
© Drake 2015.

Constitution

Le crâne constitue l'enveloppe osseuse de protection du cerveau. Il est constitué de 8 os : 2 os pairs (os temporaux et pariétaux) et 4 os impairs (os frontal, occipital, ethmoïde, sphénoïde). Il est divisé en :

- une partie supérieure, la voûte crânienne ou calvaria ;
- une partie inférieure, la base du crâne :
  - en continuité en avant avec le squelette de la face et en arrière avec le cou,
  - perforée d'ostiums permettant l'entrée dans le crâne ou la sortie de nombreux éléments vasculo-nerveux,
  - divisée en 3 fosses : fosse crânienne antérieure, fosse crânienne moyenne et fosse crânienne postérieure.

Certains os du crâne n'appartiennent qu'à sa voûte (les os pariétaux), d'autres à sa voûte et à sa base (os frontal, temporaux, occipital, sphénoïde). L'os ethmoïde n'appartient qu'à la base du crâne.

À noter

L'os ethmoïde peut à la fois être considéré comme un os du crâne et un os de la face.

Squelette

Os

Chacun présente une face exo-crânienne (externe/périphérique) et une face endo-crânienne (interne/profonde) (fig. 5-6, 5-7).

▶ **5-6**
Vue supérieure du crâne.
© Drake 2015.

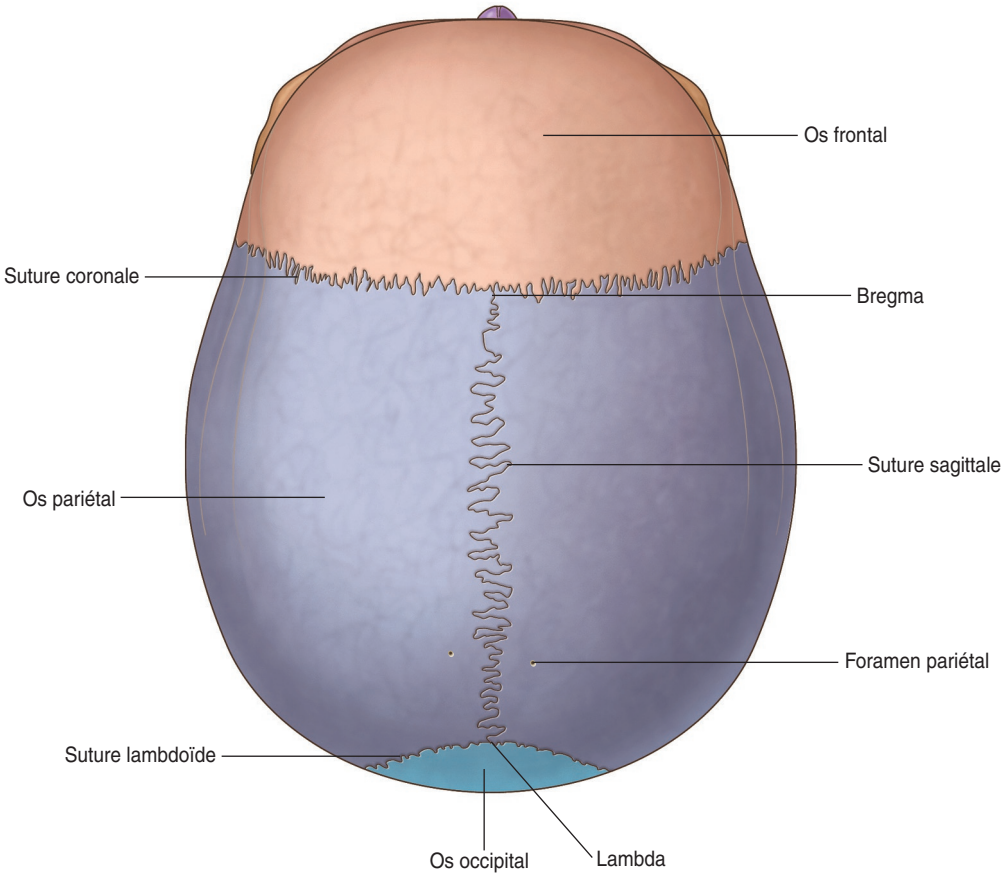

▶ 5-7
Toit ou voûte du crâne.
© Drake 2015.

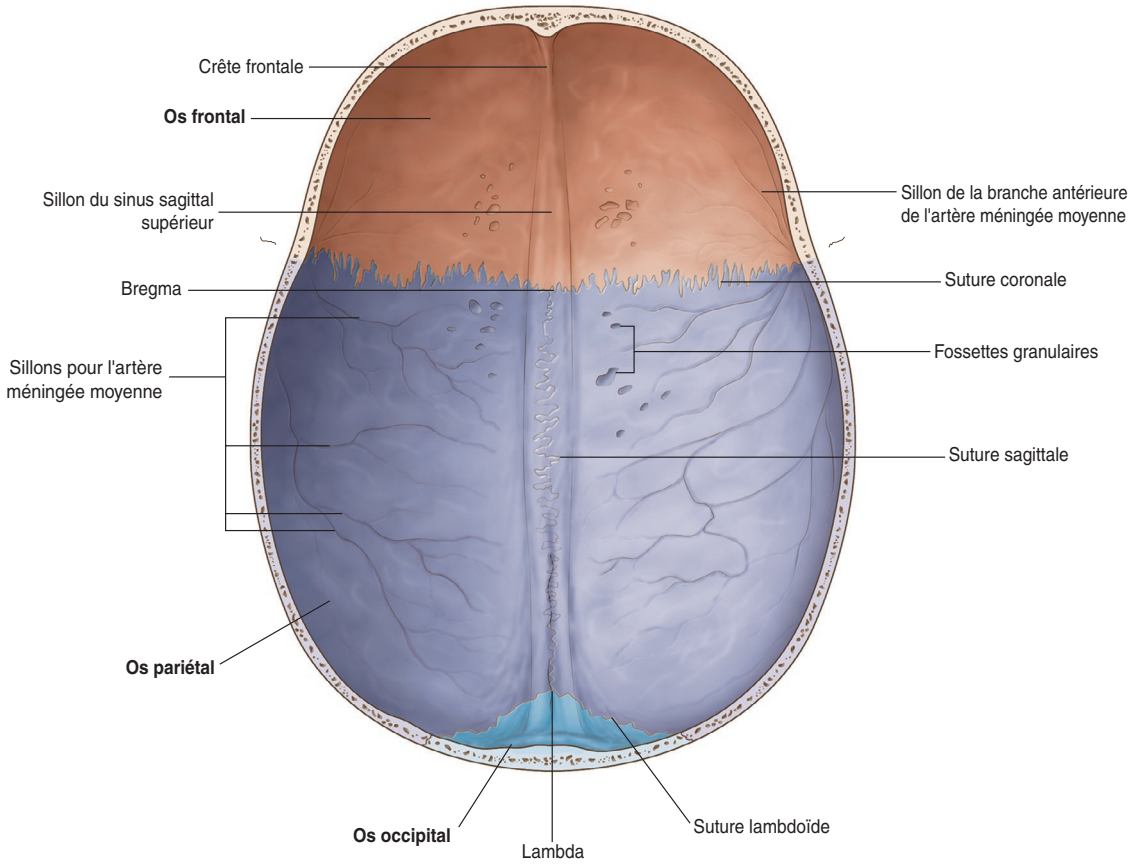

Frontal

L'os frontal se situe à la partie antérieure et supérieure du crâne (fig. 5-8 et tableau 5-1).