

Chapitre 4

Neuroanatomie élémentaire

De l'intérêt de la connaissance anatomique

Structure et fonction sont indissociables, bien que pendant longtemps l'étude des fonctions du cerveau ait prévalu sur celle de ses structures. Les références de l'auriculothérapie à la neuroanatomie sont si nombreuses que l'on ne peut faire l'économie de développer un chapitre de neuroanatomie élémentaire.

Un survol de l'histoire des neurosciences nous permet de comprendre l'enjeu de leur connaissance moderne.

Platon (427–347 av. J.-C.), dans le *Phédon*, considère le cerveau comme point de départ des activités psychiques de l'homme (cérébrocentrisme). Le cardio-centrisme, porté par Aristote (384–322 av. J.-C.), attribue au cœur le rôle central dans la génération et le contrôle des facultés mentales et émotionnelles. Vers 300 av. J.-C., Hérophile considère que les ventricules cérébraux, via le liquide céphalorachidien (LCR), sont les contenant des fonctions supérieures où s'échangent les esprits (les fluides). Cette « théorie des cellules ou des ventricules » perdure jusqu'au début du XVII^e siècle, en passant par le Moyen Âge qui loge le sens, la raison et la mémoire dans les trois cavités ventriculaires.

Claude Galien (129–199 av. J.-C.) s'essayait aux premières expérimentations physiologiques, bâtit sa théorie du *rete mirabile* ou « réseau merveilleux » dans lequel se transforment les principes vitaux (ou humeurs ou éthers), élaborés par le ventricule gauche du cœur, en principes spirituels.

Grâce aux premières dissections et expérimentations neurophysiologiques, les premiers anatomistes comme André Vésale (1514–1564) remettent en cause la théorie des ventricules.

Puis René Descartes (1596–1660), avec sa théorie « dualiste », identifie l'âme – qu'il loge dans l'épiphyse (parce qu'unique) – comme moteur d'actions sur la machine cérébrale et corporelle, par le biais d'esprits animaux, pour produire les facultés mentales. Il est ainsi le premier à considérer le corps et l'âme séparément.

Mais immédiatement, le philosophe Baruch Spinoza (1632–1677) et le père de la neurophysiologie Thomas Willis (1621–1675) critiquent fortement cette théorie cartésienne du rôle de l'épiphyse. Willis développe alors, bien que continuant à parler « d'esprits animaux », une théorie où il est reconnu un double rôle au cerveau : élaboration et transmission des informations.

De nombreux autres anatomistes de cette époque critiquent la théorie de Descartes : ainsi Marcello Malpighi (1627–1694), qui commence à utiliser le microscope, découvre les fibres de la substance blanche et parle de *machinulae* dans le cortex (parle-t-il des dendrites et axones ? sont-ce les neurones ?). L'étude microscopique du cerveau s'appelle le réductionnisme. Ce dernier connaît au XIX^e siècle un développement considérable, grâce aux perfectionnements des techniques de coloration de Jan Evangelista Purkinje (1787–1869), Camillo Golgi (1843–1926) et Santiago Ramon y Cajal (1852–1934). Un peu plus tard, ce réductionnisme aboutit à la théorie du neurone et à la découverte des synapses, au XX^e siècle par Charles Sherrington (1857–1952), des neurotransmetteurs et des techniques d'étude des propriétés électriques des neurones et de biologie moléculaire.

Parallèlement, les progrès de la neuroanatomie permettent l'établissement d'une nomenclature des structures corticales et de la substance blanche. Ils conduisent l'école autrichienne de neurologie, surtout Franz Joseph Gall (1758–1828),

à élaborer sa théorie phrénologique (correspondance aires corticales et fonctions mentales).

En 1861, le neurochirurgien de l'hôpital du Kremlin-Bicêtre, Paul Broca (1824–1880), constate, sur un patient récemment atteint d'un accident vasculaire cérébral, la première preuve scientifique de la localisation d'une fonction mentale (en l'occurrence la parole).

Cette envolée « anatomoclinique » ou « neuropsychologique » traverse les XIX^e et XX^e siècles, jusqu'à l'avènement des techniques d'imagerie cérébrale fonctionnelle. Ainsi Carl Wernicke (1848–1905) étend les travaux de Paul Broca à l'étude des aires de compréhension du langage et permet au neuropsychologue américain Norman Geschwind d'élaborer un modèle unique.

Les outils modernes de neuro-imagerie s'élaborent alors progressivement : la tomographie aux rayons X assistée par ordinateur (scanner) est inventée dans les années 1970 par Allan Cormack et Godfrey Hounsfield (prix Nobel de physiologie et de médecine en 1979). L'imagerie par résonance magnétique (IRM) est mise au point par Paul Lauterbur en 1980.

Des neurologues comme Antonio Damasio commencent alors des observations anatomocliniques originales.

Notons qu'à partir du XVIII^e siècle, se sont élaborées les prémices de l'électrophysiologie avec Luigi Galvani (1737–1798), perfectionnée par Hermann von Helmholtz (1821–1894), François Magendie (1783–1855) et Hans Berger (1873–1941) qui réalise, dans les années 1930, les premiers enregistrements externes de l'activité électrique cérébrale, préfigurant l'électro-encéphalogramme (EEG) moderne.

Quant à la magnéto-encéphalographie (MEG), elle voit le jour dans les années 1970, grâce à Georges Cohen à New York et Riita Hari à Helsinki.

Enfin, en reprenant les observations originelles de deux neurochirurgiens anglais, Claude Roy et Charles Sherrington en 1890 (modification de l'irrigation corticale lors de stimulations), l'équipe de Lou Sokoloff aux États-Unis, dans les années 1960, met au point les premières cartographies de débit sanguin cérébral chez l'animal vivant (« autoradiographie »). Puis en

1980, après la mise au point de l'eau radioactive (traceur utilisable chez l'homme), Marcus Raichle et son équipe, à Saint-Louis, aux États-Unis, obtiennent les premières cartographies avec la tomographie par émission de positons (TEP).

Cette TEP est supplantée en 1990 par l'imagerie par résonance magnétique fonctionnelle (IRMf), mise au point par Bruce Rosen et son équipe du *Massachusetts General Hospital* à Boston. Elle est aujourd'hui unanimement utilisée par la plupart des laboratoires dans le monde.

L'avenir est au couplage de ces méthodes d'imagerie avec l'EEG et la MEG, pour obtenir des cartes spatiotemporelles du cerveau en action.

Neuroanatomie descriptive

Nous souhaitons montrer ici aux lecteurs combien notre système nerveux est formidablement agencé, intelligemment structuré, puissamment fonctionnel, pour, finalement, faire de nous « un miracle » de tous les instants.

Notre cerveau est un organe mou qui a une consistance gélatineuse, la taille d'une noix de coco moyenne, qui pèse 1,3 kg environ, soit 2 % du poids d'une personne de 60 kg, et qui consomme 20 % de notre oxygène et 25 % de notre glucose sanguin.

Il est constitué d'environ 86 milliards de neurones, 100 milliards de cellules gliales et de 300 types différents de neurones. Chaque neurone noue environ 10 000 synapses.

Un milliard de milliards de signaux électriques circulent dans notre cerveau par seconde, à la vitesse maximale de 430 km/h.

Signalons ici tout de suite que l'intestin, avec ses 200 millions de neurones (munis de synapses à acétylcholine, à dopamine et à sérotonine) étroitement connectés aux amygdales cérébrales, à l'hypothalamus et à l'hippocampe, mérite son appellation de deuxième cerveau. Rappelons aussi qu'il héberge un microbiote estimé à 100 000 milliards de bactéries de 1000 espèces différentes, interférant directement avec l'équilibre immunitaire et homéostasique de notre organisme.

L'intégration fonctionnelle et cognitive, intelligente et efficace des innombrables réseaux de neurones de notre cerveau, est dévolue au cortex cérébral. Ce dernier est composé d'une couche fine de neurones de 2 à 5 mm d'épaisseur, recouvrant la surface de toutes les circonvolutions cérébrales, et ayant une superficie étalée de 0,25 m².

Les deux hémisphères de notre cerveau ont des fonctions à la fois complémentaires et synchrones, permettant une syntonisation fonctionnelle de notre vie dans tous ses aspects, au travers d'échanges de potentiels de toutes sortes. Ces derniers transitent dans un pont intelligent interhémisphérique, retravaillant finement ces quanta informationnels pour une adaptation permanente de notre homéostasie aux aléas de notre vie. Ce pont intelligent est le corps calleux, composé de 250 à 296 millions de fibres dans lesquelles circulent pour chacune d'entre elle pas moins de 2 millions d'informations par seconde.

Les noyaux gris centraux, au cœur de notre cerveau, assurent la motricité automatique tout en accompagnant l'exécution du mouvement volontaire.

Le cervelet, affublé du qualificatif de « petit cerveau », contient, pourtant, autant de neurones que le cerveau et gère la coordination motrice ainsi que de nombreuses fonctions sensorielles, affectives et cognitives, notamment la mémoire procédurale.

Notre cerveau, cette formidable machine, cybernétique et entropique à la fois, injecte et recueille ses quanta informationnels dans un prolongement hautement fonctionnel et hiérarchisé en unités communicantes qu'est la moelle épinière. Chacun de ses segments définissant de véritables unités anatomofonctionnelles, reliés entre elles, que sont les métamères.

Le tout est organisé en un système nerveux central (cerveau, cervelet, tronc cérébral – lui-même composé du mésencéphale, du pont et du bulbe –, moelle épinière) et périphérique (nerfs crâniens et rachidiens), avec des voies afférentes et efférentes. La voie afférente apporte aux différents centres de traitement les potentiels informationnels capturés par les nombreux récepteurs bardant notre organisme. La voie efférente motrice comporte deux subdivisions : le système nerveux somatique,

volontaire, à destination des muscles squelettiques ; le système nerveux végétatif, dont l'hypothalamus en est le centre stratégique, automatique, autonome (du moins en situation normale) échappant à la volonté, à destination des muscles lisses, des glandes, et des automatismes cardiovasculaires, respiratoires, digestifs. L'ensemble veille en permanence à la meilleure homéostasie possible.

L'organisation stratégique est dispatchée entre des réseaux communicant au sein de cartes cérébrales sensibles, sensorielles, motrices et végétatives, et entre des fileries de trousseaux mono- ou polymodales, assurant une cohérence intelligente.

Les logistiques neurovégétatives et sensori-motrices sont négociées au travers de grands carrefours d'échanges et d'analyses fonctionnels que sont les plexus. À leur niveau s'aiguillent les grands flux accélérateurs ou freinateurs des commandes autonomiques de notre organisme, et les réglages fins des réponses motrices aux sollicitations sensibles.

Un plexus est « un amas de filets nerveux enchevêtrés » (Larousse). Par extension, on a décrit dans l'organisme humain plusieurs types de plexus : artériel, capillaire, choroïde, lymphatique, nerveux, veineux.

Nous ne considérerons ici que les plexus nerveux. Parmi ceux-ci, les plus importants sur les plans sémiologique et thérapeutique sont : les plexus issus de la réunion des nerfs spinaux aux différents étages de la moelle, et les plexus du système nerveux autonome.

Plexus spinaux

Au nombre de cinq, ils sont latérorachidiens et s'échelonnent bilatéralement depuis la région cervicale jusqu'à la région coccygienne.

De haut en bas s'organisent successivement : le plexus cervical, le plexus brachial, le plexus lombaire, le plexus sacré, le plexus coccygien.

Ils assurent l'innervation sensitivo-motrice de la tête et du cou, des membres supérieurs, de la région ilio-inguinale, du périnée et des membres inférieurs. L'innervation sensitivo-motrice du tronc, quant à elle, est assurée par les nerfs spinaux intercostaux de T2 à T12.

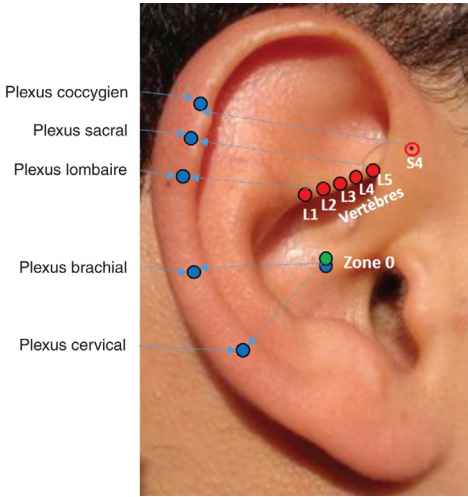


Figure 4.1. Localisation des plexus spinaux.

Source : David Alimi.

Plexus cervical

Le plexus cervical est formé de chaque côté de la moelle de la réunion des rameaux ventraux des nerfs spinaux C1, C2, C3 et C4.

C2 est le plus gros nerf :

- il a la plus faible chronaxie (temps de passage du courant nécessaire pour obtenir le seuil de la contraction) ;
- il est relié à la fois à C1, C3 et C4 (par l'intermédiaire des connexions avec le XI) ;
- il participe à la formation de l'anse cervicale.

En auriculothérapie, nous le considérons donc comme la composante maîtresse.

Il se retrouve représenté sur l'auricule au niveau de la moelle sensitive et motrice sur le rayon 0–C2 (rayon virtuel abaissé de 0 vers la vertèbre C2) (figure 4.1).

Plexus brachial

Le plexus brachial se compose de la réunion des rameaux ventraux des nerfs spinaux C5, C6, C7, C8 et T1.

C7 est le nerf prédominant, à plus faible chronaxie, relié à la fois à C5, C6 (par l'intermédiaire du nerf thoracique long), C8 et T1, et qui donne le nerf radial, nerf le plus gros du membre supérieur, regroupant des trousseaux de fibres de C5 à T1.

C7 est donc, en auriculothérapie, le représentant le plus significatif.

Il figure sur l'auricule au niveau de la moelle sensitive et motrice, sur le rayon 0–C7 (rayon virtuel abaissé de 0 vers la vertèbre C7) (figure 4.1).

Plexus lombaire

Le plexus lombaire, né de la réunion des rameaux ventraux des nerfs spinaux L1, L2, L3, L4, se compose d'une division antérieure et d'une division postérieure.

L2 est la racine prédominante aussi bien pour la partie antérieure qui donne, avec L3 et L4, le plus gros nerf, c'est-à-dire le nerf fémoral, que pour la partie postérieure qui donne, avec L3 et L4, le plus gros nerf, c'est-à-dire le nerf obturateur.

En auriculothérapie, nous prenons donc L2 pour référence.

Nous la trouvons sur l'oreille représentée au niveau de la moelle sensitive et motrice, au niveau de l'intersection d'un rayon, légèrement oblique vers le haut, tracé depuis la représentation de la vertèbre L2, avec l'hélix (figure 4.1).

Plexus sacral

Le plexus sacral se forme des divisions antérieures et postérieures des rameaux ventraux des nerfs spinaux L4, L5, S1, S2 et S3.

L5 est la plus grosse des racines qui donne, avec L4, S1, S2 et S3, le nerf sciatique (nerf le plus long et le plus gros de l'organisme).

En auriculothérapie, nous retenons L5 comme le représentant le plus significatif du plexus sacral.

Cette racine figure sur l'auricule au niveau de la moelle sensitive et motrice, au niveau de l'intersection d'un rayon, légèrement oblique vers le haut, tracé depuis la représentation de la vertèbre L5, avec l'hélix (figure 4.1).

Plexus coccygien

Le plexus coccygien est formé de la réunion des rameaux ventraux des nerfs spinaux S4, S5 et CO1.

S4 est la racine la plus significative qui donne, avec S2 et S3, le nerf honteux.

On le repère sur l'auricule au niveau de la moelle sensitive et motrice, au niveau de l'intersection d'un rayon, légèrement oblique vers le haut, tracé depuis la représentation de la vertèbre S4, avec l'hélix (figure 4.1).

Plexus autonomes

Premiers relais où arrivent les filets nerveux autonomes, ils se situent à distance des viscères qu'ils doivent innover. Ces plexi préviscéraux sont constitués de la réunion des fibres sympathiques (en provenance des ganglions latérovértébraux) et des fibres parasympathiques, issues du tronc cérébral (qui empruntent les nerfs III, VII, IX et X) et des centres médullaires sacrés (S2, S3, S4).

Ils sont bilatéraux dans le cou et dans le bassin, et médians dans le thorax et l'abdomen.

Plexus cervicaux

Ils sont au nombre de cinq.

Plexus intercarotidiens

Situés à la face postérieure de la carotide interne, ils sont constitués bilatéralement de la réunion du nerf carotidien issu du ganglion sympathique cervical supérieur, du nerf intercarotidien du vague et d'une branche du glosso-pharyngien (IX). Ils ont un rôle cardio- et angiorégulateur. Leur excitation entraîne une bradycardie et une chute tensionnelle.

Ils sont représentés à l'oreille dans l'hémiconque inférieure, en bas et en arrière du trou auriculaire (figure 4.2).

Plexus pharyngiens

Ils sont formés, de chaque côté, de rameaux du glosso-pharyngien du vague et du ganglion cervical supérieur. Leur activation entraîne un spasme des muscles constricteurs du pharynx.

Ils se situent sur l'auricule au sommet du trou auriculaire, sous la branche montante de l'hélix (« gorge profonde ») (figure 4.2).

Plexus laryngopharyngiens

Ils résultent de la réunion, de chaque côté, de filets sympathiques, issus des ganglions cervicaux

supérieur et moyen, et de fibres parasympathiques du X.

À l'oreille, ils se retrouvent dans l'hémiconque inférieure, sous le plexus intercarotidien (figure 4.2).

Plexus thyroïdiens

À tonalité uniquement sympathique, ils sont formés de chaque côté par les plexus sympathiques périsvasculaires des artères thyroïdiennes.

Ils sont représentés à l'oreille au niveau de l'aire sympathique anthélicale, en bas de l'avant-mur, à hauteur de la 5^e cervicale (figure 4.2).

Plexus thymiques

Également constitués de filets sympathiques, ils se situent à l'oreille, sur l'avant-mur, en regard de C7 (figure 4.2).

Plexus thoraciques

Ils sont au nombre de deux.

Plexus bronchopulmonaire

Il est formé de la réunion d'influx parasympathiques, en provenance du noyau dorsal du vague, et d'influx sympathiques, issus des segments médullaires cervicaux inférieurs et dorsaux supérieurs qui traversent le ganglion stellaire.

Il est représenté à l'oreille dans l'hémiconque inférieure, en bas et en avant de la naissance de la racine de l'hélix (figure 4.2).

Plexus cardiaque

Il est formé de la réunion des trois nerfs cardiaques sympathiques issus des ganglions cervicaux (supérieur, moyen et stellaire) et des trois nerfs cardiaques vagues (supérieur, inférieur et thoracique) (figure 4.2).

Le plexus cardiaque sensitif (coronaire) est représenté au niveau du corps de l'anthélix sur le rayon 0-D4 (figure 4.2).

Le plexus cardiaque moteur (myocardique), lui, se retrouve sur la face interne de l'oreille, dans la gouttière anthélicale postérieure, sur le rayon 0-D4 (figure 4.2).

Plexus abdominaux

Ils sont au nombre de trois.

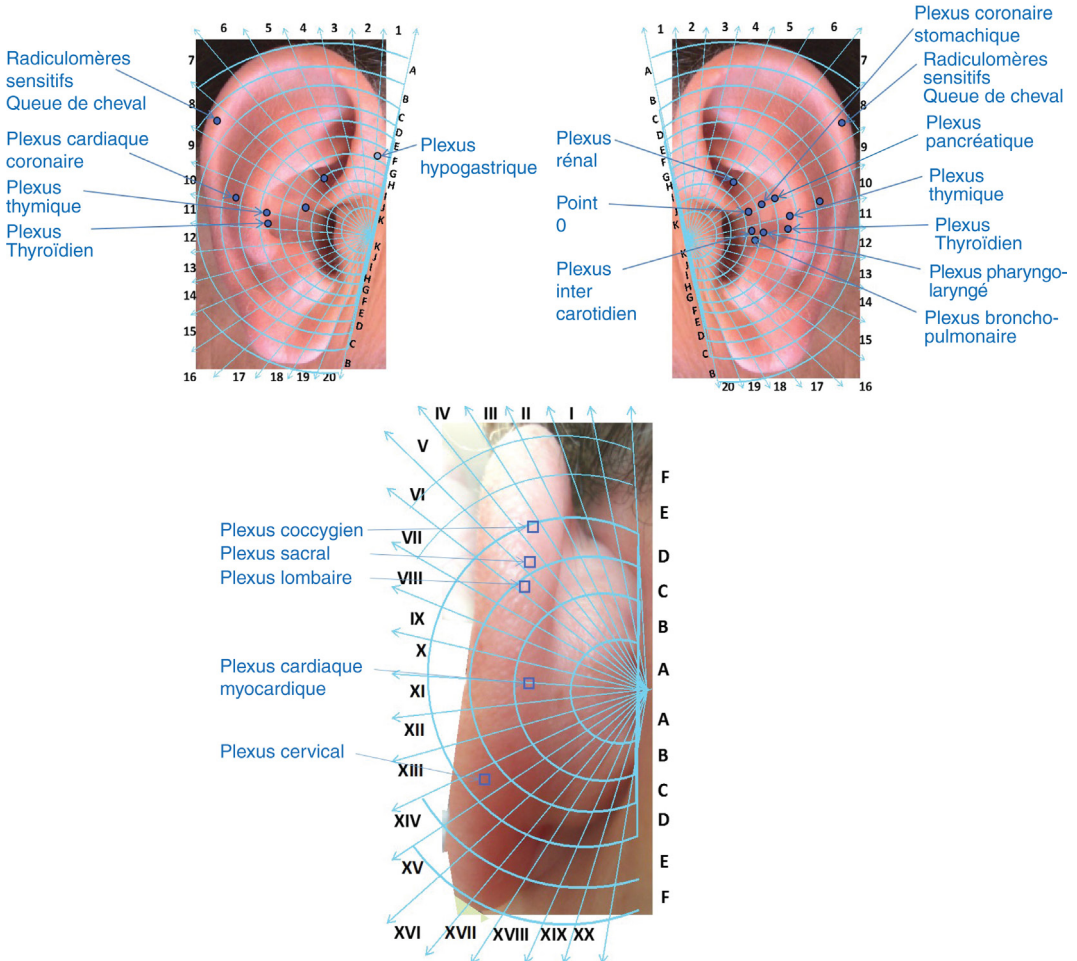


Figure 4.2. Plexus.
Source : David Alimi.

Plexus solaire

Après le cerveau, c'est le réseau le plus volumineux du corps.

Il est formé de ganglions reliés en toile d'araignée, formant trois groupes anatomofonctionnels :

- les ganglions semi-lunaires :
 - ils recueillent les influx du nerf grand splanchnique (7^e, 8^e et 9^e ganglions thoraciques) et du X. Ils alimentent les viscères de l'étage sus-mésocolique,
 - le point 0 est leur représentation auriculaire,
 - des ganglions semi-lunaires partent des lacis nerveux qui vont former des petits plexus, en suivant le trajet des artères, jusqu'aux organes correspondants (« plexus sympathiques

périartériels »). Ce sont le plexus diaphragmatique inférieur, le plexus coronaire stomacal, le plexus hépatique, le plexus splénique, le plexus pancréatique et le plexus surrénal (figure 4.2) ;

- les ganglions mésentériques supérieurs :
 - ils reçoivent leurs afférences parasympathiques du vague et des ganglions semi-lunaires et leurs afférences sympathiques du nerf petit splanchnique (issu des afférences des 10^e et 11^e ganglions thoraciques),
 - ils alimentent les anses grêles, l'appendice, le cæcum et les côlons ascendant et transverse,
 - à l'oreille, ils se situent au milieu de l'hémiconque supérieure (figure 4.2) ;

- les ganglions rénaux :
 - ils reçoivent leurs afférences des ganglions mésentériques supérieurs et du nerf splanchnique inférieur (issu des afférences des ganglions 12^e thoracique et 1^{er} lombaire),
 - ils innervent les reins, les bassins et les uretères,
 - à l'oreille, ils se positionnent dans l'hémiconque supérieure, en dessous du plexus sur-rénal (figure 4.2).

Plexus lombo-aortique

Siégeant au niveau de la bifurcation aortique, il se subdivise en deux régions :

- le plexus mésentérique inférieur :
 - il reçoit ses afférences sympathiques des ganglions lombaires et ses afférences parasympathiques du plexus solaire et du vague droit,
 - il innerve le côlon descendant, le sigmoïde et le rectum,
 - à l'auricule, il est décelable dans l'hémiconque supérieure, en avant du plexus sur-rénal (figures 4.2 et 4.3) ;
- le plexus interiliaque ou hypogastrique supérieur :
 - constitué de la réunion des nerfs intermésentériques et splanchniques lombaires, il donne une innervation essentiellement sensitive et accessoirement autonome à la vessie et au rectum,
 - à l'oreille, on le détecte dans l'hémiconque supérieure, sous la branche montante de l'hélix (figure 4.2).

Plexus hypogastriques

Ils sont sensitifs et vasomoteurs, et sont formés des fibres sympathiques en provenance des 2^e, 3^e et 4^e ganglions lombaires, des 2^e et 3^e ganglions sacrés, de filets venant du plexus interiliaque (sensitif), et enfin des nerfs érecteurs (parasympathiques) issus des 2^e, 3^e et 4^e nerfs sacrés.

Ils innervent principalement les organes génitaux et périnéaux, ainsi que le rectum, la vessie et les uretères.

À l'oreille, ils sont représentés sous la branche montante de l'hélix, au niveau de la zone d'insertion hélico-temporale, avec un effleurement sur

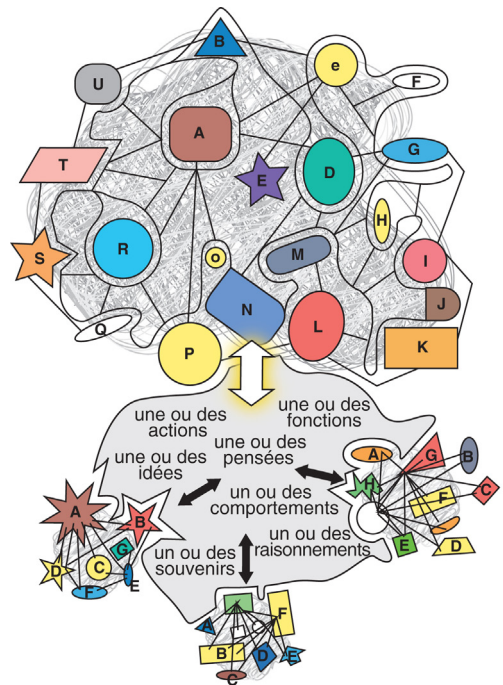


Figure 4.3. « Connectome » cérébral : tout communique avec tout dans une configuration holographique, ce qui rend quasiment illimitée la puissance de notre cerveau.
Source : Annaïck Péron.

la branche montante de l'hélix pour l'innervation des organes génitaux (figure 4.2).

Intérêt thérapeutique des plexus

Ces plexus ont une grande importance du point de vue thérapeutique.

Il est capital de bien connaître les plexus spinaux, car ils permettent le traitement des pathologies sensitives ou motrices ou sensitivo-motrices de différents territoires plurimétamériques.

Ils sont notamment intéressants lorsque la sémiologie ne permet pas la discrimination fine de la ou des racines spinales intéressées.

Quant aux plexus autonomes, ils ont un intérêt thérapeutique évident lorsqu'il s'agit d'induire un rééquilibrage végétatif d'un organe, d'un groupe d'organes ou même d'une région anatomique.

Chaque fois que la pathologie oriente vers une désynchronisation autonome, ou vers une tendance exagérée sympathique ou parasympathique,

il est logique, avant de contraindre la balance autonome, de tenter de traiter d'abord le ou les plexus correspondants (derniers chaînons de commande), afin de faciliter le rétablissement de l'euphysologie optimale.

En effet, pour un organisme donné, le meilleur équilibre dans des conditions spatio-temporelles données n'est pas forcément l'équilibre théorique, mais celui ayant permis à l'organisme considéré de rester dans la meilleure homéostasie possible de tous ses organes.

Souvent d'ailleurs, les loci auriculaires des plexus autonomes se confondent avec le ou les organes correspondants.

Ainsi, la stratégie thérapeutique des pathologies viscérales devrait toujours comporter une première étape plexique avant la sollicitation des centres autonomes qu'ils soient ganglionnaires, médullaires ou cérébraux.

Ce « connectome » humain (par analogie au génome), à la fois fractal et holographique, relie dans tous les sens ces super-réseaux qui finissent par organiser des topies oscillantes, à la fois anatomiques, fonctionnelles, fréquentielles et électrophysiologiques, finalement de véritables nous-mêmes intracrâniens (figure 4.3).

Neuroanatomie fonctionnelle cognitive

Nous nous proposons de décrire, au travers du prisme de la neuro-imagerie moderne, l'anatomie fonctionnelle des principales activités cognitives.

Langage

Paul Broca (1824–1880) et Carl Wernicke (1848–1905) ont établi les bases neurophysiologiques du langage. Travaillant sur la localisation cérébrale des fonctions cognitives, ils sont à l'origine du concept bipolaire du langage avec, dans le lobe temporal, un pôle postérieur associé à la compréhension et un pôle antérieur associé à la production. Avec les apports de la neuro-imagerie, ce concept a évolué vers la notion de réseau cognitif.

Paul Broca, neurochirurgien des hôpitaux de Paris, est le premier à avoir mis en évidence, en 1861, la relation entre une atteinte cérébrale et une altération de la production du langage. Dix ans plus tard, Carl Wernicke propose un modèle anatomofonctionnel de réseau sensori-moteur.

Dans les années 1960, Normann Geschwind décrit les relations anatomiques reliant les différentes régions corticales impliquées dans les processus linguistiques. Il complète les travaux de Wernicke et propose un modèle bipolaire (le modèle de Geschwind-Wernicke) qui prend en compte les aires de Broca et Wernicke et le faisceau arqué qui les réunit.

À partir de 1998, toutes ces notions sont « revisitées » et précisées par l'imagerie cérébrale fonctionnelle, dont Steve Petersen *et al.* ont été les pionniers. Enfin, à la même époque, Marcel Mesulam décrit une aire d'association reliant la représentation sensorielle d'un mot à sa représentation sémantique dans le pôle postérieur.

Au final, les études neurofonctionnelles des différentes aphasies (surtout de Broca, de Wernicke, mais aussi globale et de conduction) montrent que seule l'approche « connexionniste » permet de les appréhender dans leur globalité anatomoclinique.

L'aire de Broca (constituée de trois parties du gyrus frontal inférieur gauche : la *pars opercularis*, postérieure, qui correspond à l'aire 44 de Brodmann ; la *pars triangularis*, moyenne, qui correspond à l'aire 45 ; la *pars orbitaris*, inférieure, qui correspond à l'aire 47) est actuellement plutôt considérée comme l'une des composantes de la mémoire de travail verbale, avec deux sous-unités fonctionnelles, l'une postérieure, traitant les informations phonologiques, l'autre antérieure, traitant les informations de type sémantique. Ces structures ont un rôle de sélection et de contrôle exécutif pour le langage.

L'aire de Wernicke, précisée par les études de neuro-imagerie dynamique, se comprend comme un continuum anatomofonctionnel depuis le cortex auditif primaire, s'occupant d'un traitement auditif de bas niveau, jusqu'à la région postérieure du sillon temporal supérieur gauche, vers laquelle convergent les informations sémantiques. Entre les deux, l'information est traitée par le gyrus