

## CHAPITRE 2

# L'oralité marqueur qualitatif de maturation corticale

La succion et la déglutition du nourrisson doivent être opérationnelles dès la naissance. Les compétences orales du nourrisson reflètent la maturation du tronc cérébral. Certaines séquences de Pierre Robin illustrent la défaillance de l'oralité primaire fœtale, conséquence du dysfonctionnement neuro-embryologique du tronc cérébral.

### Succion, déglutition réflexe du nouveau-né

La succion et la déglutition, indices de maturation et d'autonomie néonatales, feront l'objet d'une appréciation minutieuse. Chez le nourrisson sain, en état d'appétence, la tétée débute, après le réflexe de fouissement, par la contraction des lèvres sur le mamelon ou la tétine guidée par l'olfaction. Elle est assurée par une dépression buccale et une force de compression linguale contre le palais.

Notons que passé le cap des premiers jours, le nourrisson doit téter avec vigueur (le biberon en 15 minutes en moyenne).

L'oralité alimentaire motrice est assurée par le travail de succion, puis de déglutition impliquant les muscles faciaux, linguaux du plancher buccal et du pharynx.

Le circuit bouche-pharynx est différencié de la voie respiratoire nez-pharynx.

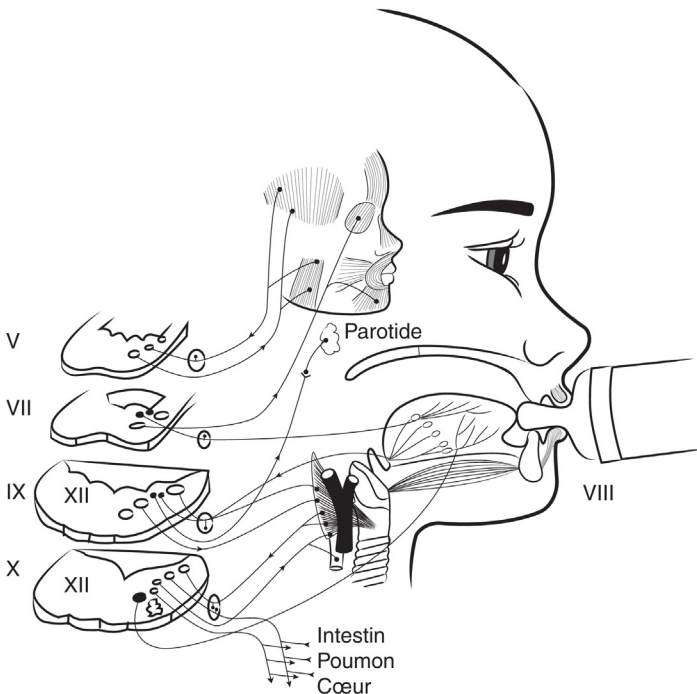
Le réflexe de succion-déglutition est aussi protecteur pour les voies respiratoires. De fait, la succion stimule la respiration, étant donné que la filière nasale est la seule à être utilisée durant toute la durée d'une tétée.

La succion et la respiration sont intimement liées. La succion reflète ainsi les conditions ventilatoires du nouveau-né et contribue à les améliorer. Ce n'est qu'à partir du 3<sup>e</sup> mois qu'il sera capable de se ventiler par la bouche (après un épisode d'obstruction nasale par exemple).

## Le chef d'orchestre : le tronc cérébral

### Cinq nerfs du tronc cérébral sont nécessaires pour sucer et déglutir (figure 2.1)

- Le nerf facial (VII) assure la contraction de l'orbiculaire des lèvres et des buccinateurs ; c'est le nerf moteur de la musculature peaucière faciale.
- Le nerf hypoglosse (XII) permet la stratégie motrice de la langue ; il est impliqué lors de la succion et de la phase pharyngée de la déglutition. Il permet l'ouverture de la bouche et les translations postérieures mandibulaires.
- Le nerf trijumeau (V) permet les mouvements de translation de la mandibule (branche V3 qui innerve les muscles masticateurs) ; il est principalement sensoriel et sensitif pour la face et l'espace intra-oral (branches 1, 2 et 3). Il est sensitif pour la couverture linguale mobile.
- Les nerfs glossopharyngien (IX) et vague (X) assurent la commande de la déglutition et sa coordination avec la ventilation lors des réflexes de protection des voies respiratoires. Le nerf glossopharyngien est sensitif et sensoriel gustatif pour la base de la langue et la sécrétion salivaire.



**FIGURE 2.1.** La succion et la déglutition primaires nutritives postnatales mettent en action tous les nerfs et muscles de l'oralité par le couplage fonctionnel successif des deux programmeurs la succion puis la déglutition (d'après Couly, 2015).

Illustration de Marie Schmitt.

Cette activité de succion, par son pouvoir d'apaisement, parfait la qualité motrice des tétées ultérieures.

En augmentant l'éveil calme, elle favorise les échanges interrelationnels mère-enfant.

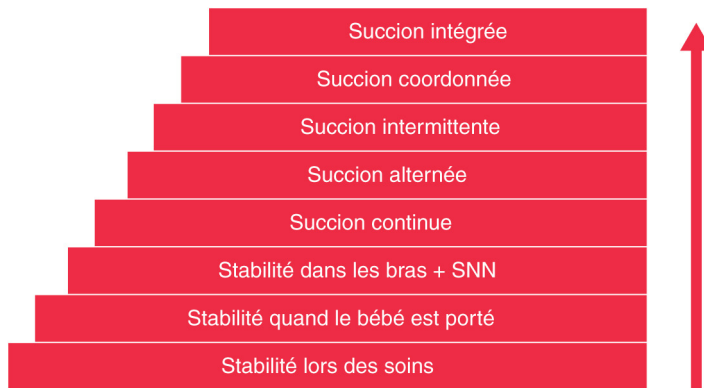
Ce couple moteur automatique qu'est la succion-déglutition requiert l'intégrité de tous les noyaux moteurs du tronc cérébral.

## Observation de la coordination succion-respiration-déglutition

Il est nécessaire d'observer ces activités orales dans une approche globale en tenant compte de l'environnement, de l'aide à apporter aux mères, de la posture pendant la tétée.

Une bonne coordination entre la succion, la déglutition et la respiration est le résultat d'une activation optimale des réflexes du nourrisson liés à la succion, qui seront eux-mêmes activés de façon optimale si l'enfant est correctement stabilisé et soutenu et la mère « encouragée » dans son désir d'allaiter.

Le *baby regulated organisation of subsystems and sucking* ou BROSS (Browne et Ross, 2011) est un outil qui permet de mieux définir les différents paliers de la succion-déglutition-ventilation et de comprendre que les compétences orales du nourrisson sont en lien avec sa maturation (figure 2.2).



**FIGURE 2.2.** Approche BROSS (*baby regulated organisation of subsystems and sucking*), organisation régulée des sous-systèmes et de la succion chez le bébé. Théorie synactive du développement.

L'échelle de Bross évalue les compétences de succion du bébé sur 7 niveaux. Le 1<sup>er</sup> niveau correspond à un bébé calme, capable de recevoir des soins sans stress. Le 2<sup>e</sup> niveau montre qu'il peut rester calme pendant le transport. Au 3<sup>e</sup> niveau, il commence une succion non nutritive (SNN). Le 4<sup>e</sup> niveau correspond à une succion nutritive continue. Au 5<sup>e</sup> niveau, il alterne entre succion et pause pour respirer. Le 6<sup>e</sup> niveau reflète des cycles de succion-déglutition bien coordonnés, et au 7<sup>e</sup> niveau, il synchronise succion, déglutition et respiration.

Illustration de Marie Schmitt. D'après Browne JV, Ross ES. Eating as a neurodevelopmental process for high-risk newborns. *Clin Perinatol* 2011; 28: 731-43.

TABLEAU 2.1. Sein versus tétine

|  | Sein   | Biberon                                   |
|--|--|---|
| Étanchéité labiale                           | +++  | +   |
| Travail musculaire                           | +++  | +   |
| Protrusion linguale et mandibule             | ++   | +   |
| Transfert de lait                            | Succion efficace<br>Dépression intrabuccale + ++ | Écoulement passif sans amorce par succion |
| Rapidité du flux du lait                     | +  | +++                                       |
| Coordination succion-déglutition-respiration | +++  | +   |

## La langue aux avant-postes

### Succion, déglutition du nouveau-né

Le contrôle est plus actif lors de l'allaitement au sein (tableau 2.1).

### L'ankylose linguale peut entraîner des difficultés de prise au sein chez le nourrisson

La frénotomie (section du frein) pratiquée par les pédiatres de maternité chez les bébés allaités présentant un frein de langue antérieurement court susceptible de gêner l'allaitement est un geste simple. Néanmoins, l'augmentation des frénotomies par laser constitue un sujet d'inquiétude.













De nombreux médecins, pédiatres et ORL pédiatriques notent qu'en l'absence d'un réel frein lingual, certains problèmes d'allaitement font de plus en plus l'objet d'une médicalisation (reflux) ou d'une chirurgie (ankyloglossie) inutiles et souvent susceptibles d'avoir des effets secondaires.

Martinelli (2017) a mené une étude qui a conclu que le *lingual frenulum protocol for infants* (LFPI) constitue un outil d'évaluation valide et fiable, permettant d'établir un diagnostic précis des altérations du frein lingual. Cette étude a également validé le *neonatal tongue screening test*.

Le dernier outil validé est le *tongue-tie and breastfed babies* ou TABBY (figure 2.3). Dans celui-ci, le score est considéré « normal » à 8, « limite » à 6 ou 7, et un score inférieur à 5 suggère un trouble (tous les patients ayant obtenu un score de 4 ou moins avaient bénéficié d'une frénotomie).

Cet outil peut être utilisé pour accompagner un bilan orthophonique. Mais le protocole de soins établi ne saurait être opposable dans le cas où le médecin en charge du patient jugerait qu'une approche différente est plus adaptée.

Les études échographiques et d'imagerie par résonance magnétique (IRM) montrent que, lors de la succion, l'amplitude des mouvements de la langue est essentiellement due aux mouvements de la mandibule. La partie antérieure de la langue participe à l'étanchéité, mais pas au maintien du sein en bouche, ni à l'extraction du lait.

|  | 0   | 1   | 2   | SCORE |
|--|---|---|---|-------|
| À quoi ressemble le bout de la langue ?                |  |  |  |       |
| Où est-il fixé à la gencive ?                          |  |  |  |       |
| Jusqu'où peut-il se soulever (bouche grande ouverte) ? |  |  |  |       |
| Jusqu'où la langue peut être tirée ?                   |  |  |  |       |

© University of Bristol Design and Illustration: Hanna Oakes | oakshed.co.uk

**FIGURE 2.3.** Grille d'évaluation du frein linguale pour les nourrissons (*tongue-tie and breastfed babies* ou **TABBY**).

Source : University of Bristol, design and illustration : Hanna Oakes, oakshed.co.uk. Figure présentée dans Réseau Périnatalité Normandie. *Prise en charge des freins de langues courts en période néonatale*. Avril 2011.

Il semble intéressant de ne pas se focaliser sur le frein linguale mais sur le soutien de la lactation et de l'allaitement dans leur globalité.

## Succion du prématuré

### Épidémiologie

En France, depuis 1993 et selon les recommandations de l'Organisation mondiale de la santé (OMS), l'enregistrement des naissances a lieu dès 22 semaines d'aménorrhée (SA) ou pour un poids de naissance (PN) de 500 g.

En France, l'enquête nationale périnatale de 2021 relève un taux de prématurité (âge gestationnel à la naissance inférieur à 37 SA) stable à 7 % ainsi qu'une proportion d'enfants pesant moins de 2500 g de 7,1 %.

On parle de **prématurité moyenne** (33 à 36 SA), de **grande prématurité** (28 à 32 SA) et d'**extrême prématurité** (avant 28 SA). Les naissances entre 28 et 32 SA représentent environ 1 % de l'ensemble des naissances et 10 % des naissances prématurées. Moins de 5 % des prématurés ont un âge gestationnel inférieur à 28 SA.

Le poids est dit faible en dessous de 2500 g et très faible en dessous de 1500 g. Le poids de naissance est un élément important de la survie des prématurés, en particulier des enfants les plus immatures. De nombreuses courbes de croissance

fœtale ont été établies depuis les années 1960 afin d'associer au paramètre du terme de naissance celui de la croissance intra-utérine. En effet, la mortalité néonatale est plus élevée en cas de retard de croissance intra-utérin. Soixante-quinze pour cent de la mortalité néonatale est liée à la prématurité, 40 % de ces décès survenant chez les enfants nés à moins de 32 SA.

Le groupe des prématurés dits « proches du terme » nés entre 34 et 36 SA retient actuellement l'attention du fait d'un nombre croissant de patients et d'une morbi-mortalité significative. La prématurité concerne donc environ 55 000 enfants par an en France d'après le rapport Euro-Peristat 2022 (projet européen coordonné par l'Inserm et mis en place depuis 2000).

L'équipe de recherche en épidémiologie obstétricale, périnatale et pédiatrique (EPOPé) se consacre à des travaux épidémiologiques visant à approfondir les connaissances sur les causes et les impacts des événements indésirables affectant la santé maternelle, périnatale et infantile. Ces recherches ont pour objectif de contribuer à l'élaboration et à la mise en œuvre de pratiques médicales et de politiques de santé publiques efficaces et adaptées.

## Complications

Les complications néonatales de la grande prématurité sont multiples : neurologiques (atteinte de la substance blanche, hémorragie intraventriculaire et/ou intraparenchymateuse), respiratoires (maladie des membranes hyalines, dysplasie bronchopulmonaire), digestives (perforation digestive précoce, entérocolite ulcéronécrosante), infectieuses, ou encore ophtalmologiques (rétinopathie du prématuré). La prématurité contribue, dans des proportions non négligeables (jusqu'à 50 % pour certains auteurs), aux pathologies neurocognitives, respiratoires et ophtalmologiques de l'enfant.

## Succion non nutritive

La succion non nutritive est présente dès 27 SA. Elle nécessite la coordination succion-déglutition-respiration, absente avant 34 SA.

Le prématuré n'a pas encore le réflexe de succion et ses mécanismes de déglutition et de respiration ne sont pas coordonnés. L'alimentation se fait alors, avant un âge gestationnel de 34 SA, par voie entérale à l'aide d'une sonde introduite dans le tube digestif via la bouche. Le lait maternel est recommandé, qu'il provienne de la mère ou du lactarium (banque de lait de femme). Pour pallier l'immaturation respiratoire, une assistance respiratoire sous forme de ventilation nasale ou par l'intermédiaire d'une sonde d'intubation est mise en place. Les soins autour de la bouche sont quotidiens et souvent délétères (aspirations endotrachéales, nasales, buccales, changement des sparadraps qui fixent les sondes).

## Prise en charge

La prise en charge de l'enfant dépend de son stade de prématurité. Elle doit s'intégrer dans le plus grand respect de leur rythme veille/sommeil pour réduire

le stress généré par les stimulations extérieures. Les soins de développement (*newborn individualized developmental care and assessment program* ou NIDCAP) sont l'objet d'une systématisation reposant sur une observation spécifique de chaque bébé concerné par une personne habilitée et une adaptation des soins aux besoins et réactions particuliers du nouveau-né et de sa famille. Le NIDCAP est fondé sur la théorie synactive de développement, décrite par Heidelise Als en 1982. Suivant cette théorie, l'observation du comportement du prématuré fondé sur les cinq systèmes (végétatif, moteur, veille-sommeil, attentionnel et autorégulation) permet d'adapter les soins aux compétences de l'enfant.

L'objectif de ces soins est de coller au plus près avec l'environnement intra-utérin : niveau bas de lumière, pas d'alternance jour/nuit, faible niveau sonore, postures respectant la position physiologique en flexion. Les travaux de Claudine Amiel-Tison en France ont permis de mieux appréhender l'organisation motrice du prématuré qui se met en place progressivement selon un schéma de maturation corticale passant par le stade de motricité sous-corticale de type réflexe dans un premier temps pour arriver à une motricité corticale volontaire. L'oralité va se construire de façon concomitante à la motricité globale. Elle ne peut pas être isolée de l'évolution et de la maturité neurologique et psychomotrice de l'enfant. Tous les facteurs prédisposant à la mise en place de ce fragile équilibre devront être favorisés.

Dans ce cadre, le contact avec les parents est très fortement encouragé sous forme de « peau à peau ». Ce contact rapproché rassure l'enfant, réduit son stress et favorise les montées de lait chez la mère. Les enfants ayant de nombreux contacts en « peau à peau » avec leurs parents ont une évolution plus favorable, avec une amélioration du rythme cardiaque, de la fréquence respiratoire ou encore du sommeil.

De futures études évalueront la capacité prédictive de la perception somatosensorielle sur le développement neurologique au sein de cette population vulnérable.

**La prise en charge de la sphère orofaciale des grands prématurés** nécessite une technicité particulière, s'accommodant d'outils appropriés, tant pour la fragilité cutanéomusculaire que pour la maturation neurologique. La déglutition nutritive demande une coordination ventilation-déglutition associant une capacité propulsive d'un ingesta. La difficulté pour l'enfant prématuré se porte donc sur trois niveaux :

- le premier niveau est la capacité ventilatoire rythmée et régulière ;
- le deuxième niveau est la succion efficace (force, amplitude, rythme) ;
- le troisième niveau, et non le moindre, est la puissance propulsive et/ou aspirative de l'ingesta afin de l'amener au carrefour du temps réflexe de la déglutition. Il faut permettre au prématuré de mettre en place les deux fonctions car elles sont complémentaires mais non superposables.

L'oralité du prématuré se construit selon un radian de maturité motrice axiale globale. La succion non nutritive peut être entretenue naturellement sur sonde gastrique ou tétine physiologique mise à disposition dans les services de néonatalogie. Elle est un témoin d'évaluation important pour le début de la

stimulation. Elle n'est en rien un signe de qualité à venir pour une succion nutritive. Alors que la stimulation à la déglutition agit sur la maturation du réflexe et la coordination succion-déglutition-ventilation, la stimulation orofaciale des muscles peauciers augmente les afférences sensibles vers le tronc cérébral et renforce la qualité de contraction, et ce afin d'obtenir une autonomisation alimentaire et d'espérer réduire la durée d'hospitalisation. La difficulté d'une telle prise en charge résulte dans la limitation des temps de stimulation. Le thérapeute doit s'adapter aux rythmes de l'enfant. L'enfant prématuré a besoin de beaucoup de sommeil et de tranquillité pour la maturation neurologique. Un cahier de suivi des rythmes de sommeil et d'éveil est nécessaire, ainsi qu'une évaluation motrice faciale. Il faut être vigilant, observer le comportement de l'enfant, la fréquence cardiaque, la ventilation, le confort (visage paisible, sans pleurs).

L'ouverture buccale d'un prématuré mesure moins de 17 mm, avec par conséquent un risque de luxation mandibulaire. Il est observé un effort pour fermer la bouche. La langue est courte, pointée, orientée vers le haut du palais. La base de la langue est tractée vers l'arrière ; la luette, très antérieure, est couchée sur la base de la langue. Le frein de langue est disproportionné. Le tonus de langue apparaît faible avec des fasciculations. Ces difficultés de mobilité linguale majorent la bascule de la langue, ce qui entretient le réflexe nauséux.

Les stimulations de la sphère orofaciale du prématuré ont pour but de minimiser leur amimie faciale en stimulant précocement le nerf facial, tant dans sa branche supérieure qu'inférieure, et par voie de conséquence d'optimiser la contraction des muscles peauciers (stimulations extéroceptives) et des muscles de la base de la langue ainsi que les articulations temporomandibulaires (stimulations proprioceptives). Ainsi, la ventilation s'améliorera en même temps que la déglutition par repositionnement de la langue en intrabuccal, avec comme perspective l'obtention d'une autonomisation alimentaire et la réduction de la durée d'hospitalisation. Il faut conjuguer ces stimulations avec des stimulations multimodales (visuelles, auditives, vestibulaires et olfactives).

Le prématuré est capable de distinguer l'odeur du lait de sa mère d'une autre mère. À 31-32 semaines, il a déjà un odorat fonctionnel. Il peut différencier des odeurs de qualité et d'intensité différentes, mémoriser des stimulations auxquelles il est exposé de façon récurrente, et catégoriser les odeurs selon le plaisir qu'elles lui apportent.

## Défaillance de la motricité orale

Chez le fœtus, le défaut de synchronisation de la séquence motrice céphalique et orale, engrammée pendant la vie fœtale, perturbe l'intégration normale de la langue dans la cavité buccale qui reste alors positionnée dans la fosse nasale et empêche ainsi la fermeture du palais secondaire. C'est ce qui se passe

dans certaines formes de séquence de Pierre Robin. La fente vélopalatine de la séquence de Pierre Robin est un exceptionnel marqueur de cette défaillance du début de la motricité orale de la 12<sup>e</sup> semaine fœtale.

La séquence de Pierre Robin est une association rare et complexe d'anomalies buccofaciales nécessitant une prise en charge précoce et coordonnée pour minimiser ses impacts sur la santé et le développement de l'enfant.

## Séquence de Pierre Robin

La séquence de Pierre Robin est définie par l'association d'un rétrognathisme, d'une glossoptose et d'une obstruction ventilatoire à la naissance, associée très fréquemment à une fente vélopalatine postérieure en U. La séquence de Pierre Robin peut être l'expression clinique de la défaillance neuro-embryologique du tronc cérébral (DNETC), de l'organisation motrice oropharyngée du fœtus. Il s'agit d'une dysautonomie du développement des fonctions assurées par le tronc cérébral. La cause exacte du fonctionnement anormal du tronc cérébral est, en revanche, mal comprise. Il est vraisemblable qu'il y ait plusieurs causes qui peuvent être liées à des facteurs génétiques et/ou environnementaux. Des études récentes montrent que plusieurs cas de séquence de Pierre Robin isolés, sporadiques ou familiaux, seraient dus à des anomalies génétiques qui affectent la production d'une protéine, le facteur de transcription SOX-9, qui a un rôle dans le développement embryonnaire de la mandibule. La séquence de Pierre Robin est donc sans doute une séquence développementale initiée par un défaut de croissance de la mandibule, associé ou responsable d'un maintien en position verticale postérieure de la langue embryonnaire, laquelle entrave la formation du palais secondaire. Elle touche environ une naissance sur 10 000.

La **micrognathie** peut témoigner du défaut de succion-déglutition fœtale, tandis que la **glossoptose** et l'obstruction respiratoire peuvent correspondre à un trouble central du tonus musculaire laryngo-pharyngo-lingual dont les centres sont bulbopontiques dans le tronc cérébral, accentué par l'obstruction mécanique d'une filière aérienne dont le volume est réduit.

Tant en ce qui concerne son rôle ventilatoire indirect que sa participation dynamique à la déglutition, à la mastication ou à la phonation, la langue présente dans la séquence de Pierre Robin un degré de dysfonctionnement neuro-musculaire et une vitesse de maturation qui varient d'un enfant à l'autre et qui jouent un rôle capital dans le choix du traitement et dans la durée de son maintien.

L'exploration de ces défaillances, diversement associées, permet une classification selon un indice de gravité et une prise en charge thérapeutique adaptée.

## Classification

La séquence de Pierre Robin peut être :

- isolée ;
- associée à un syndrome connu (Pierre Robin syndromique) ;
- associée à un ensemble malformatif non étiqueté (Pierre Robin associé).

Le diagnostic est principalement clinique mais peut être identifié avant la naissance par échographie ou IRM.

Le diagnostic de Pierre Robin impose une évaluation précoce, précise des symptômes fonctionnels de déficit ventilatoire et alimentaire.

### Séquence de Pierre Robin isolée

En l'absence d'anomalie neuromusculaire ou osseuse ou d'anomalie cérébro-corticale, la gravité de la séquence tient essentiellement au degré de l'atteinte fonctionnelle respiratoire, orodigestive et neurovégétative, liée à la fois à l'anatomie des voies aériennes supérieures des enfants atteints et à leurs troubles fonctionnels.

Les troubles possibles sont :

- le rétrognatisme, par défaut quantitatif de développement mandibulaire ;
- la position reculée et verticale de la langue dans le pharynx ou glossoptose ;
- la fente du palais et du voile, de forme romane, ou en U ;
- la difficulté à sucer et à déglutir ;
- les difficultés de ventilation par obstruction pelvilinguale du pharynx avec hypoxémie et hypercapnie ;
- l'inexistence de la sustentation de l'os hyoïde par la tonicité efficace de ses muscles avec le retentissement désastreux sur la position de l'épiglotte et du larynx ;
- les anomalies graves de la motricité œsogastrique et des sphincters supérieurs et inférieurs de l'œsophage ;
- l'instabilité du rythme cardiaque par hypertonie parasympathique ;
- une pharyngomalacie, une laryngomalacie.

Les troubles sont de gravité variable. Quasi constants dans les premières semaines de vie, les symptômes s'améliorent progressivement pour disparaître après l'âge de 2 ans en règle générale.

Au niveau génétique, la séquence de Pierre Robin isolée est sporadique dans la majorité des cas. Cependant, environ 10 à 15 % des cas sont familiaux et une transmission autosomique dominante est alors évoquée.

### Prise en charge

Elle se concentre sur l'amélioration de la glossoptose et le soulagement de l'obstruction des voies respiratoires.

Des mesures thérapeutiques adaptées sont mises en place : soins de *nursing*, nutrition entérale, prévention des risques d'aspirations trachéales, levée de l'obstacle ventilatoire par différentes techniques non invasives (couchage ventral, ventilation non invasive dans le sommeil par pression positive continue, sonde nasopharyngée, orthèse palatine de Tübingen) ou par des techniques invasives (trachéotomie, ostéodistraktion mandibulaire).

Les désordres d'alimentation sont toujours présents, mais varie d'un enfant à l'autre. Les anomalies motrices de l'œsophage sont fréquentes et semblent résistantes au traitement antireflux classique, une configuration manométrique peu commune est observée.